CONVEGNO NAZIONALE GISMA 2017

VERONA 24 MAGGIO

REGIONE AUTONOMA FRIULI VENEZIA GIULIA

ASUITs

Azienda Sanitaria Universitaria Integrata di Trieste

CORSO MULTIDISCIPLINARE SUI B3 TEMPO DI CAMBIARE IL MANAGEMENT?

L'ESPERIENZA DELLA BREAST UNIT DI TRIESTE

Breast Centres Certification

ITALCERT scheme in partnership with BCCERT

Certification n° 1027

MARINA BORTUL - MAURA TONUTTI

FABRIZIO ZANCONATI

gisma gruppoitalianoscreening mammografico

CASISTICA 2006-2016

- NEL PERIODO 2006-2016 NELLA BREAST UNIT DI TRIESTE SONO STATE ESAMINATE **10200 LESIONI MAMMARIE** CON APPROCCIO CITOLOGICO E/O MICROISTOLOGICO
- **197 LESIONI (1.9%)** SONO STATE CLASSIFICATE COME ***B3*** (196 DONNE: ETÀ MEDIA 56±13 ANNI)

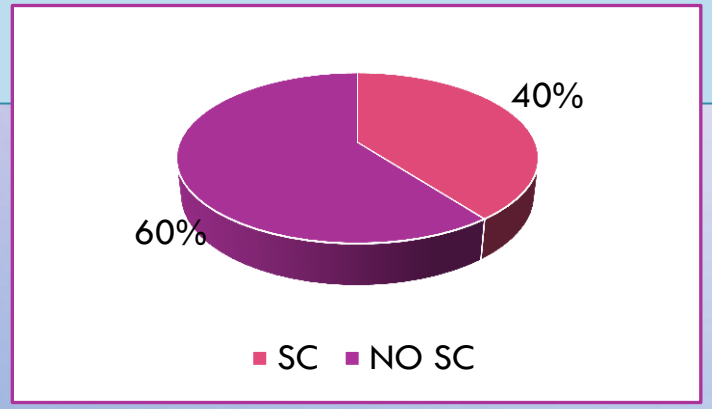

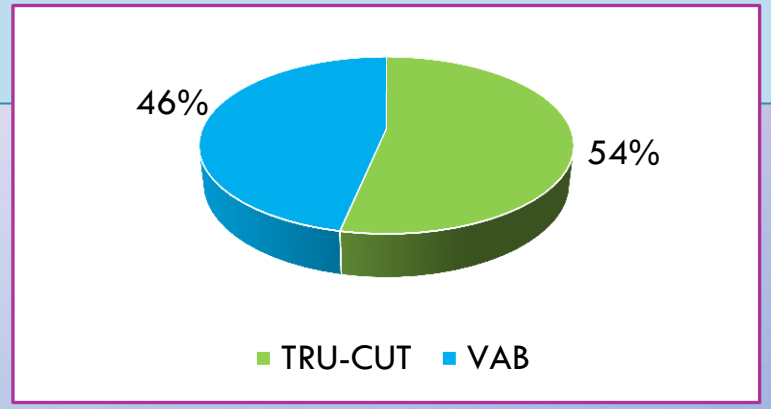

Il 40 % (78) dei B3 è stata riscontrate in donne aderenti al programma di screening mammografico, mentre il 60% (119) in asintomatiche oppure da controlli in sintomatiche

Il 54% (105) delle lesioni B3 è stato riscontrato mediante biopsia eco-guidata TRU-CUT mentre il 46% tramite biopsia stereotassica (VAB)

TIPO DI LESIONE EMERSO ALLA BIOPSIA DIAGNOSTICA

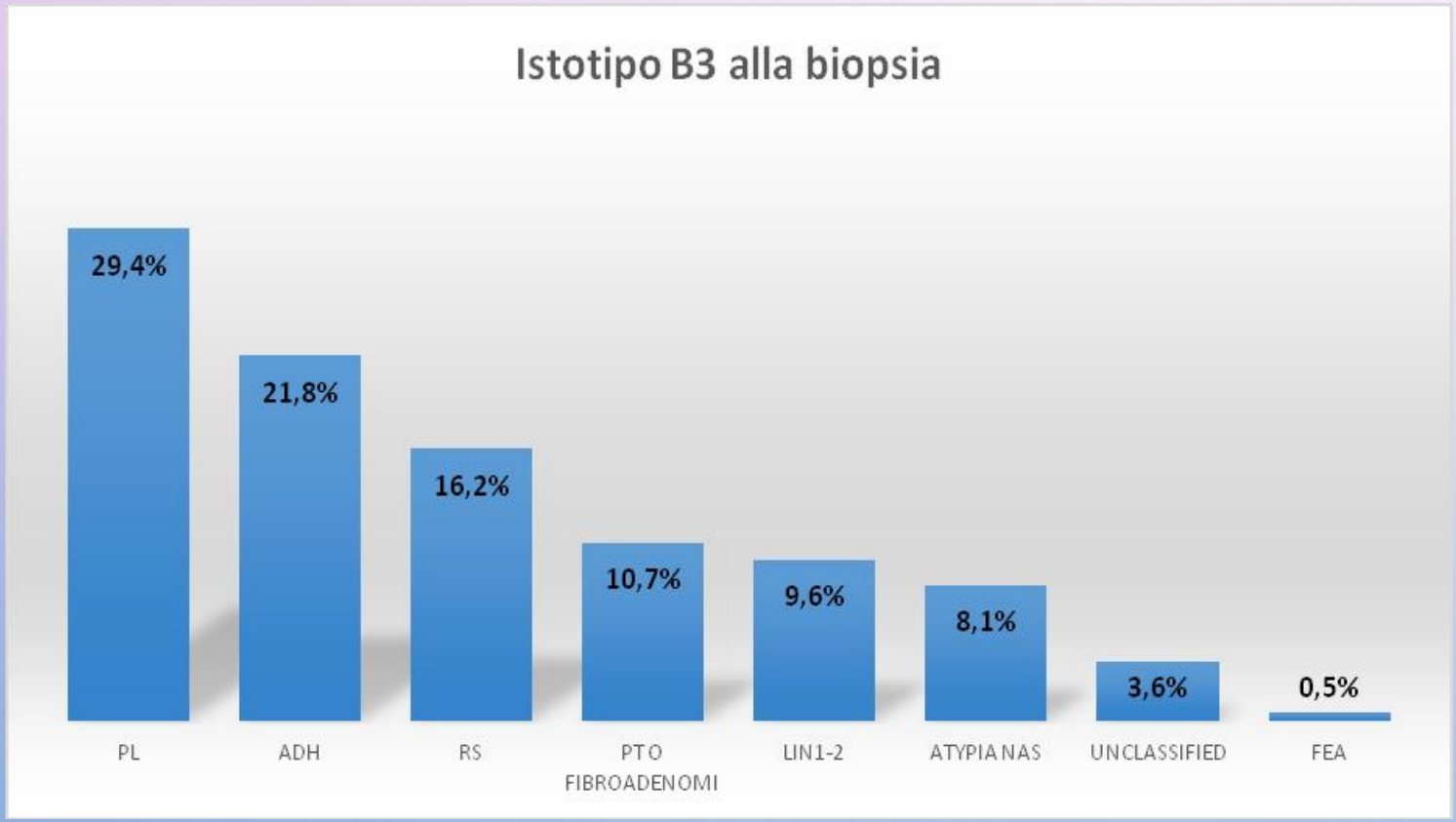

Tipo di Lesione	N°	%
PL (lesione papillare)	58	29.4%
ADH	43	21.8%
RS (radial scar)	32	16.2%
PHT /FIBROADENOMI	21	10.7%
LIN1-2	19	9.6%
ATYPIA NAS	16	8.1%
UNCLASSIFIED	7	3.6%
FEA	1	0.5%
Totale	197	100%

LE LESIONI PAPILLARI RAPPRESENTANO IL TIPO PIÙ FREQUENTE DI LESIONE (29.4%).

IMAGING E ISTOTIPO

IN TABELLA SONO RIPORTATE LE CARATTERISTICHE MAMMOGRAFICHE CORRELATE AI DIVERSI ISTOTIPI

Istotipo	SOLO MICROCALCIFICAZIONI	SOLO OPACITA' O AUMENTO DELLA DENSITA'	DISTORSIONE ARCHITETTURALE	OPACITA'+ MICRO	Totale*
ADH	29 (78%)	3 (8%)	3 (8%)	2 (5%)	37
PL	27 (68%)	10 (25%)	1 (3%)	2 (5%)	40
FEA	1 (100%)	0	0	0	1
LIN1-2	13 (76%)	1 (6%)	2 (12%)	1 (6%)	17
RS	12 (43%)	3 (11%)	10 (36%)	3 (11%)	28
PT/ FIBROADENOMI	1 (6%)	14 (78%)	0	3 (17%)	18
ATYPIA NAS	4 (31%)	6 (46%)	3 (23%)	0	13
UNCLASSIFIED	3 (60%)	2 (40%)	0	0	5
Totale	90 (57%)	39 (25%)	19 (12%)	11 (7%)	159

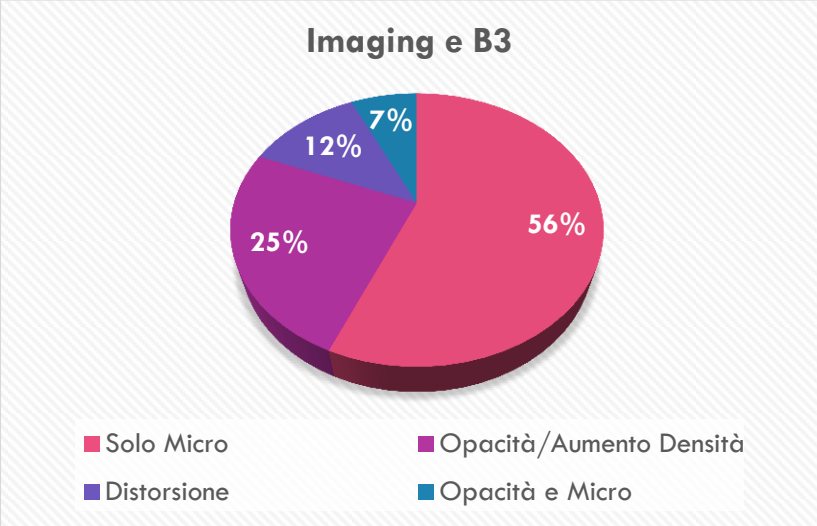

*(l'esame mammografico in alcuni casi non identifica nessuna lesione e alcune lesioni non hanno un unico istotipo

- ADH, PL e LIN1-2 sono associati prevalentemente ad un quadro mammografico di microcalcificazioni (rispettivamente 78%, 68%, 76%)
-Le lesioni Radial Scar sono associate sia ad un imaging di microcalcificazioni (43%) sia di distorsione architettetturale (36%)
-PhT O FIBROADENOMI sono associati ad opacità/aumento di densità (78%)

ITER DIAGNOSTICO DELLE LESIONI B3

- 125 LESIONI IDENTIFICATE COME B3 **(63%)** SONO STATE INDAGATE **CON ESAME CITOLOGICO COME PRIMO APPROCCIO**
- 72 LESIONI IDENTIFICATE COME B3 **(37%)** SONO STATE INDAGATE **DIRETTAMENTE CON TRU-CUT O VAB**
- LE LESIONI B3 INDAGATE CON PRIMO APPROCCIO CITOLOGICO SONO STATE SOTTOPOSTE PIÙ FREQUENTEMENTE A BIOPSIA CHIRURGICA RISPETTO AI B3 INDAGATI CON IL SOLO MICROISTOLOGICO (68.8% VS 36.1%, P<0.001). LA % DI CARCINOMI È INVECE SOVRAPPONIBILE NEI DUE ITER

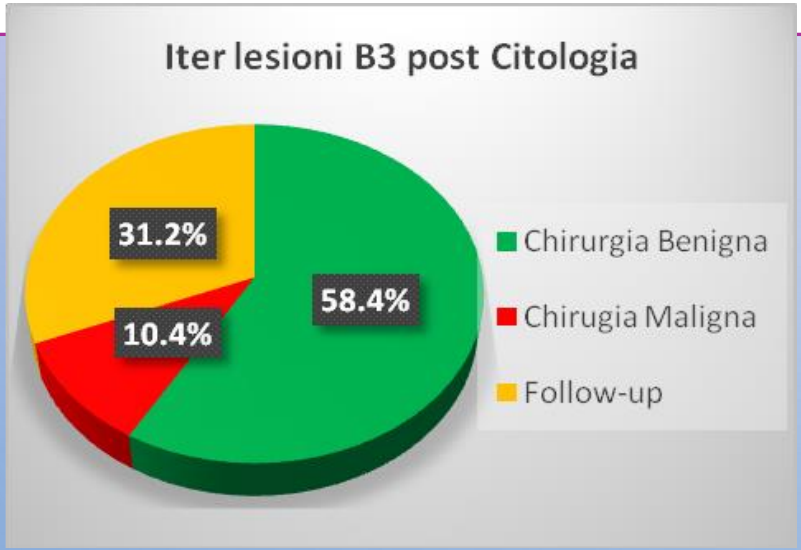

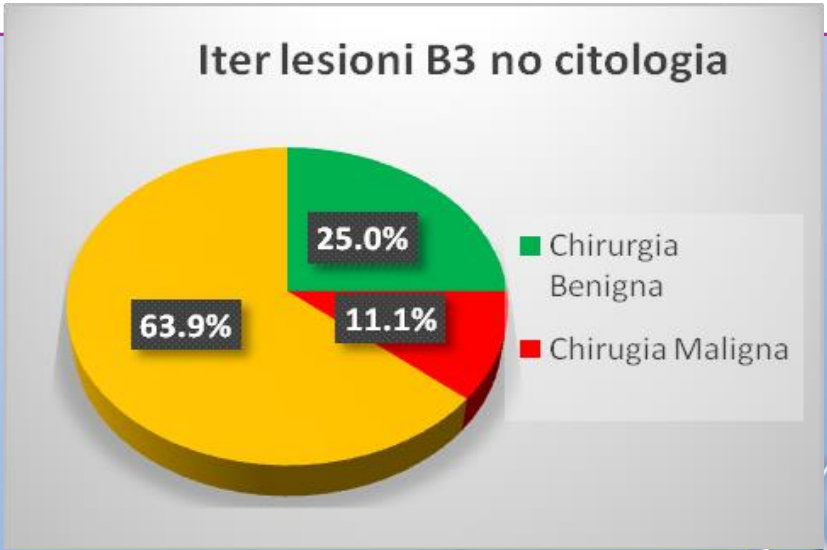

VALORE PREDITTIVO POSITIVO DEI B3

- SU 112 LESIONI B3 ESCISSE CHIRURGICAMENTE 21 (19%) SONO RISULTATE ALL'ISTOLOGICO DEFINITIVO UN CARCINOMA:
- **-9 CARCINOMI IN SITU (43%):** 6 DUTTALI IN SITU-2 LOBULARI IN SITU-1 CARCINOMA DUTTALE-LOBULARE IN SITU
- **-12 CARCINOMI INFILTRANTI (57%):** 5 DUTTALI -3 PAPILLARI-1 MICROINVASIVO-1 LOBULARE -1 TUBULARE-1 SARCOMA

VALORE PREDITTIVO POSITIVO* :

N° DI LESIONI B3 MALIGNI /TOTALE LESIONI B3

21/197=11%

**Documento di consenso sulle procedure diagnostiche preoperatorie nelle lesioni mammarie versione luglio 2016)*

UP GRADE PER ISTOTIPO

Istotipo	B3	Follow-up	Chirurgia	% Up grade	% Up grade DCIS	%Up grade invasivi
PL	58	26 (45%)	32 (55%)	8 (25%)	5 (17%)	3 (10%)
ADH	43	24 (56%)	19 (44%)	4 (21%)	3 (16%)	1 (5%)
RS	32	13 (41%)	19 (59%)	0 (0%)	0 (0%)	0 (0%)
PT O FIBROADENOMI	21	5 (24%)	16 (76%)	0 (0%)	0 (0%)	0 (0%)
LIN1-2	19	7 (37%)	12 (63%)	6 (50%)	2 (17%)	4 (33%)
ATYPIA NAS	16	7 (44%)	9 (56%)	1 (11%)	0 (0%)	1 (11%)
UNCLASSIFIED	7	3 (43%)	4 (57%)	2 (50%)	1 (25%)	1 (25%)
FEA	1	0	1	0 (0%)	0 (0%)	0 (0%)
Totale	197	85 (43%)	112 (57%)	21 (19%)	11 (10%)	10 (9%)

- Il tasso di up grade globale (casi diagnosticati come maligni alla chirurgia) è pari al 19% (21 su 112).
- Il tasso di up grade globale ad un carcinoma in situ è pari al 10%, sovrapponibile al tasso di up grade ad un carcinoma invasivo.
- Analizzando per istotipi della biopsia, si osserva che la categoria fibroadenomi/tumori fillodi è quella che maggiormente viene inviata a biopsia chirurgica, cosi come le lesioni LIN1-2

UP GRADE PER ISTOTIPO

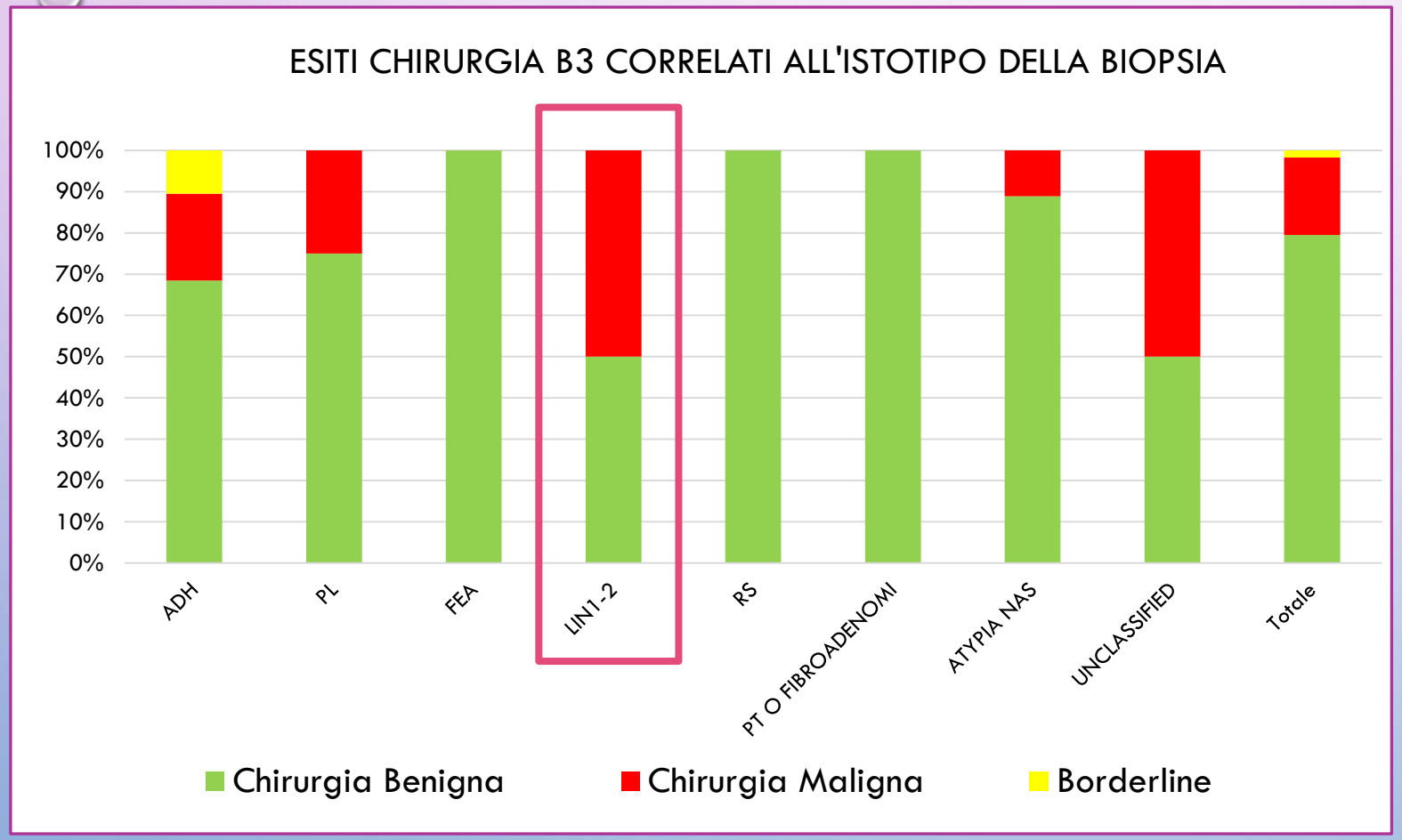

- **LE LESIONI LIN1-2 HANNO IL PIÙ ALTO TASSO DI MALIGNITÀ (VPP=32%)** SEGUITE DALLE LESIONI PAPILLARI (VPP=14%)
- TRA LE LESIONI RS, PT/FIBRODENOMI E FEA NESSUNA È RISULTATA ESSERE UN CARCINOMA.
- IL RISCHIO DI MALIGNITÀ TRA I DIVERSI SOTTOTIPI B3 DIFFERISCE IN MANIERA STATISTICAMENTE SIGNIFICATIVA (P=0.01)

CORRELAZIONE B3 MALIGNI CON L'IMAGING MAMMOGRAFICO

In tabella vengono analizzate le lesioni B3 con un quadro mammografico (150 lesioni, esclusi i casi R0-R1) rispetto alla chirurgia maligna (18 casi, 3 avevano un quadro R0-R1)

Imaging	N° casi	Chirurgia Maligna	VPP (su tutti i B3)	VPP (su B3 chirurgici)
Solo Microcalcificazioni	84	9	11%	28%
Solo opacità o aumento di densità	39	6	15%	19%
Distorsione Architetturale	17	0	0%	0%
Opacità +Microcalcificazioni	10	3	30%	30%

Confrontando l'imaging mammografico rispetto al rischio di malignità non si rilevano differenze statisticamente significative (p=0.11)

SI osserva tuttavia che nel caso di quadro mammografico con opacità e microcalcificazioni il VPP è decisamente superiore rispetto agli altri pattern mammografici

CONSIDERAZIONI

- NEL PERIODO 2006-2016 SIA **LA FREQUENZA DELLE LESIONI B3 (1.9%)** CHE **IL VPP (11%)** RISULTANO **INFERIORI RISPETTO AI DATI DI LETTERATURA** (RISPETTIVAMENTE 4-9% E 25-30%).

NELLA BREAST UNIT DI TRIESTE

L'87% DELLE LESIONI VIENE RISOLTA MEDIANTE LA SOLA CITOLOGIA (VS 54% DELLA LETTERATURA) RISERVANDO L'UTILIZZO DELL'ESAME MICROISTOLOGICO AI SOLI CASI INDETERMINATI (C3-C4) ED ALLE LESIONI NON VISIBILI IN ECOGRAFIA.

CONSIDERAZIONI

- DALLA NOSTRA CASISTICA EMERGE CHE **LE LESIONI LIN 1-2 RAPPRESENTANO LA CATEGORIA A MAGGIOR RISCHIO DI CARCINOMA INVASIVO**

- I B3 DIAGNOSTICATI CON VAB SONO STATI AVVIATI A FOLLOW-UP STRUMENTALE (63.9%) EVITANDO LA CHIRURGIA, IN RELAZIONE ALLA MAGGIORE QUANTITÀ DI TESSUTO DISPONIBILE.

ANCHE NELLA NOSTRA ESPERIENZA

IL PRELIEVO VAB RAPPRESENTA UNA VALIDA ALTERNATIVA NEL MANAGEMENT DELLE LESIONI B3.

Breast Cancer Res Treat (2016) 159:203–213
DOI 10.1007/s10549-016-3935-4

REVIEW

First International Consensus Conference on lesions of uncertain malignant potential in the breast (B3 lesions)

Christoph J. Rageth[1,2] · Elizabeth AM O'Flynn[3] · Christopher Comstock[4] · Claudia Kurtz[5] · Rahel Kubik[6] · Helmut Madjar[7] · Domenico Lepori[8] · Gert Kampmann[9] · Alexander Mundinger[10] · Astrid Baege[1] · Thomas Decker[11] · Stefanie Hosch[1] · Christoph Tausch[1] · Jean-François Delaloye[12] · Elisabeth Morris[4] · Zsuzsanna Varga[13]

Table 4 Consensus recommendations for the management of B3 lesions. *FEA* flat epithelial atypia, *RS* radial scar, *PL* papillary lesion, *PT* phyllodes tumor, *LN* classical lobular neoplasia, *ADH* atypical ductal hyperplasia, *VAB* Vacuum assisted biopsy, *OE* Open excision

	Diagnosis made by CNB	Diagnosis made by VAB
ADH	OE. VAB in unifocal ADH in small lesions could be justified	OE. If the lesion has been removed completely and only focal ADH with calcifications exists, surveillance could be justified
FEA	VAB or OE of visible lesion	surveillance is justified if the radiological lesion has been removed
LN[a]	OE or VAB (remove US-visible lesion)	OE. High risk follow-up if the radiological lesion has been removed
PL[b]	Remove larger or symptomatic (and especially peripheral)	Papillomas. VAB is Acceptable
PT	OE. Free margins in borderline and malignant PT's	Follow up in completely excised benign PT's surveillance is justified
RS	VAB or OE of visible lesion	surveillance is justified if the radiological lesion has been removed

[a] *LN* only classical type. Pleomorphic LN should not be classified as B3 lesion. It is rather being treated like a high grade DCIS

[b] PL with atypia: Such a lesion should not be classified as papilloma, but rather as FEA or ADH according to the type of atypia found

Appendix 2: guidance on the management of B3 lesions

Lesion diagnosed on 14g or vacuum-assisted biopsy (VAB)	Risk of upgrade	Recommended investigation	Suggested approach for follow-up if no malignancy on VAE – awaiting further evidence review
Atypical intraductal epithelial proliferation (AIDEP)	18-87% with 14g; pooled value 21% after VAB	Excise/sample thoroughly with VAE, in general equivalent to approx. 4g (12 x 7g cores). If larger area of microcalcification, consider sampling more than one area. Consider histological diagnosis in light of all biopsies.	Surveillance Mammography. [The optimal frequency and length of surveillance mammography for these lesions is unclear and awaits further guidance. At present many units are undertaking annual mammography for 5 years.]
Classical (not pleomorphic) lobular neoplasia	Pooled value 27%	Excise/sample thoroughly with VAE, in general equivalent to approx. 4g (12 x 7g cores), even if lesion thought to be co-incidental.	
Flat epithelial atypia	13-21% (in pure form); may co-exist with AIDEP +/- LN and risk then higher	Excise/sample thoroughly with VAE, in general equivalent to approx. 4g (12 x 7g cores). If larger area of microcalcification consider sampling more than one area.	
Radial scar with epithelial atypia	36%	Excise/sample thoroughly with VAE, in general equivalent to approx. 4g (12 x 7g cores).	
Papillary lesion with epithelial atypia	36%	Surgical diagnostic excision (because of need to microscopically measure the atypical area for diagnosis)	
Mucocoele-like lesion with epithelial atypia	21%	Excise/sample thoroughly with VAE, in general equivalent to approx. 4g (12 x 7g cores).	
Radial scar or papillary lesion without epithelial atypia	<10%	Excise/sample thoroughly with VAE, in general equivalent to approx. 4g (12 x 7g cores).	Return to NHSBSP. These lesions are not known to be associated with long-term risk of development of carcinoma.
Cellular fibroepithelial lesion	37% (range 16-76%) phyllodes tumours, but rarely (<2%) malignant	Surgical excision	
Mucocoele-like lesion without epithelial atypia	<5%	Excise/sample thoroughly with VAE, in general equivalent to approx. 4g (12 x 7g cores).	
Miscellaneous others such as some spindled cell lesions, microglandular adenosis, adeno-myoepithelioma	Depends on lesion	Diagnostic surgical excision	

Public Health England

NHS

NHS Breast Screening Programme

Clinical guidance for breast cancer screening assessment

NHSBSP publication number 49
Fourth edition November 2016

Public Health England leads the NHS Screening Programme

Radiol med (2010) 115:1246–1257
DOI 10.1007/s11547-010-0585-1

BREAST RADIOLOGY
SENOLOGIA

B3 breast lesions determined by vacuum-assisted biopsy: how to reduce the frequency of benign excision biopsies

Lesioni mammarie B3 alla biopsia in stereotassi vacuum assisted: come ridurre le biopsie chirurgiche benigne

M. Tonegutti[1] • V. Girardi[2] • S. Ciatto[3] • E. Manfrin[4] • F. Bonetti[4]

ELSEVIER

Available online at www.sciencedirect.com

ScienceDirect

EJSO 43 (2017) 938–943

EJSO
the Journal of Cancer Surgery

www.ejso.com

Review

Precision surgery and avoiding over-treatment

CrossMark

A. Hosseini [a], A.L. Khoury [b], L.J. Esserman*

University of California, 1600 Divisadero, 2nd Floor Box 1710, San Francisco, CA 94115, USA

Accepted 4 February 2017
Available online 11 February 2017

Synthèse
General review

Bulletin du Cancer
Volume 101 • N° 7-8 • juillet-août 2014
©John Libbey Eurotext

Quelle prise en charge chirurgicale pour « les lésions à haut risque » de cancer du sein ?

Breast surgeon role in the management of high-risk breast lesions

Pierre-Emmanuel Colombo[1], Anne Vincent-Salomon[2], Marie-Christine Chateau[3], Anne Mourregot[1], Marian Gutowski[1], Guillaume Laffargue[4], Bruno Masson[4], Aurélie Maran-Gonzalez[3], Philippe Rouanet[1]
[1] ICM Val d'Aurelle, Département de chirurgie oncologique, 208, avenue des Apothicaires, Parc Euromédecine, 34298 Montpellier cedex 5, France
<Pierre-Emmanuel.Colombo@icm.unicancer.fr>
[2] Institut Curie, Département d'anatomopathologie, 26, rue d'Ulm, 75005 Paris, France
[3] ICM Val d'Aurelle, Département d'anatomopathologie, 34298 Montpellier, France
[4] ICM Val d'Aurelle, Département d'imagerie médicale, 34298 Montpellier, France

Article reçu le 06 janvier 2014,
accepté le 18 mars 2014
Tirés à part : P.-E. Colombo

B3: PRESA IN CARICO CHIRURGICA

-PROFILO DI RISCHIO

-TIPOLOGIA LESIONE

-TIPOLOGIA BIOPSIA

-IMAGING PRE E POST OPERATORIO

Synthèse
General review

Bulletin du Cancer
Volume 101 • N° 7-8 • juillet-août 2014
©John Libbey Eurotext

Quelle prise en charge chirurgicale pour « les lésions à haut risque » de cancer du sein ?

Breast surgeon role in the management of high-risk breast lesions

Pierre-Emmanuel Colombo[1], Anne Vincent-Salomon[2], Marie-Christine Chateau[3], Anne Mourregot[1], Marian Gutowski[1], Guillaume Laffargue[4], Bruno Masson[4], Aurélie Maran-Gonzalez[3], Philippe Rouanet[1]
[1] ICM Val d'Aurelle, Département de chirurgie oncologique, 208, avenue des Apothicaires, Parc Euromédecine, 34298 Montpellier cedex 5, France
<Pierre-Emmanuel.Colombo@icm.unicancer.fr>
[2] Institut Curie, Département d'anatomopathologie, 26, rue d'Ulm, 75005 Paris, France
[3] ICM Val d'Aurelle, Département d'anatomopathologie, 34298 Montpellier, France
[4] ICM Val d'Aurelle, Département d'imagerie médicale, 34298 Montpellier, France

Article reçu le 06 janvier 2014,
accepté le 18 mars 2014
Tirés à part : P.-E. Colombo

B3: PRESA IN CARICO CHIRURGICA

-DISCREPANZA IMAGING/ISTOLOGIA

-IPERPLASIA DUTTALE ATIPICA

-CLIS PLEOMORFO/NECROSI

-RADIAL SCAR E PAPILLOMA CON ATIPIE

Surgical Oncology 25 (2016) 119–122

Contents lists available at ScienceDirect

Surgical Oncology

journal homepage: www.elsevier.com/locate/suronc

Positive predictive value of breast lesions of uncertain malignant potential (B3): Can we identify high risk patients? The value of a multidisciplinary team and implications in the surgical treatment

Taffurelli M [a, 1], Pellegrini A [a, *], Ghignone F [a, 1], Santini D [b, 1], Zanotti S [a, 1], Serra M [a, 1]

[a] Department of Woman, Child and Urological Diseases, Policlinico S.Orsola-Malpighi, University of Bologna, Italy
[b] Department of Experimental, Diagnostic and Specialistic Medicine, Policlinico S. Orsola-Malpighi, University of Bologna, Italy

BREAST UNIT

Azienda Sanitaria Universitaria Integrata di Trieste

Breast Centres Certification

ITALCERT scheme in partnership with BCCERT

Certification n° 1027