Convegno nazionale GISMa 2021

IL REFERTO ANATOMO-PATOLOGICO

dott.ssa Paola Bernucci

UOSD Anatomia Patologica ASLROMA5

Ospedale San Giovanni Evangelista - Tivoli

Documenti tecnici “*Rete per la prevenzione e gestione del tumore della mammella*” e “*Percorso diagnostico terapeutico assistenziale per la prevenzione e la gestione del tumore della mammella* ” (14/01/2021-Bollettino Ufficiale della regione Lazio-N.5)

Materiale bioptico consistente mediamente in 300 biopsie mammarie annue (Core Biopsy, Vacuum Assisted Biopsy e Vacuum Assisted Excision) effettuate nell’ambito del II livello dello Screening oncologico della mammella della ASLROMA5 (Resp. Dott. P. Grimaldi) dal 2004

ESAME ISTOLOGICO n. 1549/05

Paziente [redacted] età a 52

Materiale inviato : cinque frustoli agobioptici per microcalcificazioni del QSC della mammella destra come per comedocarcinoma (R5); n.c. 1069;

Inviato da RADIOLOGIA il 6/7/05

Diagnosi clinica

REPERTO

DIAGNOSI ISTOPATOLOGICA :cinque sottili frammenti di tessuto mammario esaminati con numerose sezioni condotte a vari livelli ed istologicamente sede di focolai di carcinoma intraduttale di grado 2 a struttura prevalentemente cribrosa con necrosi e con microcalcificazioni.

pTis (DCIS)

Grafica Artigiana - Tivoli

Il referto istologico/citologico deve essere completo e informativo formulato secondo parametri standardizzati

Le richieste di esame isto/citologico devono pertanto contenere le seguenti informazioni:

- dati identificativi del paziente (nome, cognome, sesso, data di nascita, codice fiscale);
-azienda erogante, presidio, reparto e medico richiedente;
-data della procedura;
-tipo di procedura (citologia: FNA/secreto; istologia: agobiopsia/VAB sottoguida ecografica/stereotassica)
-notizie cliniche;
-diagnosi clinica/mammografica/ecografica e RM (ove esista l'indicazione);
-presenza di microcalcificazioni;
-sede della lesione (lateralità e quadrante/altro);
-numero di campioni inviati (vetrini/provette/frustoli bioptici);
-categoria diagnostica radiologica/ecografica (LL.GG. Europee)

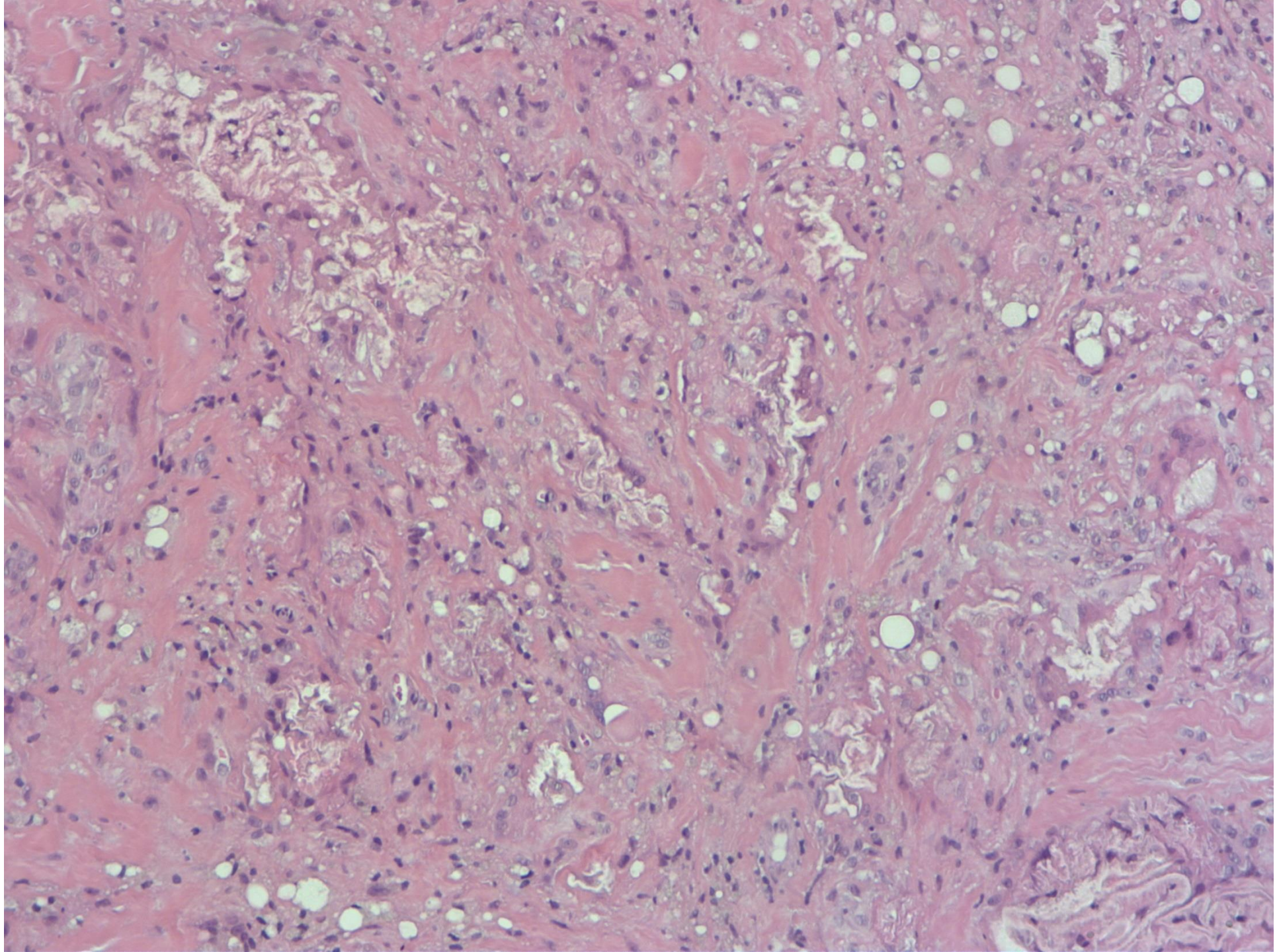

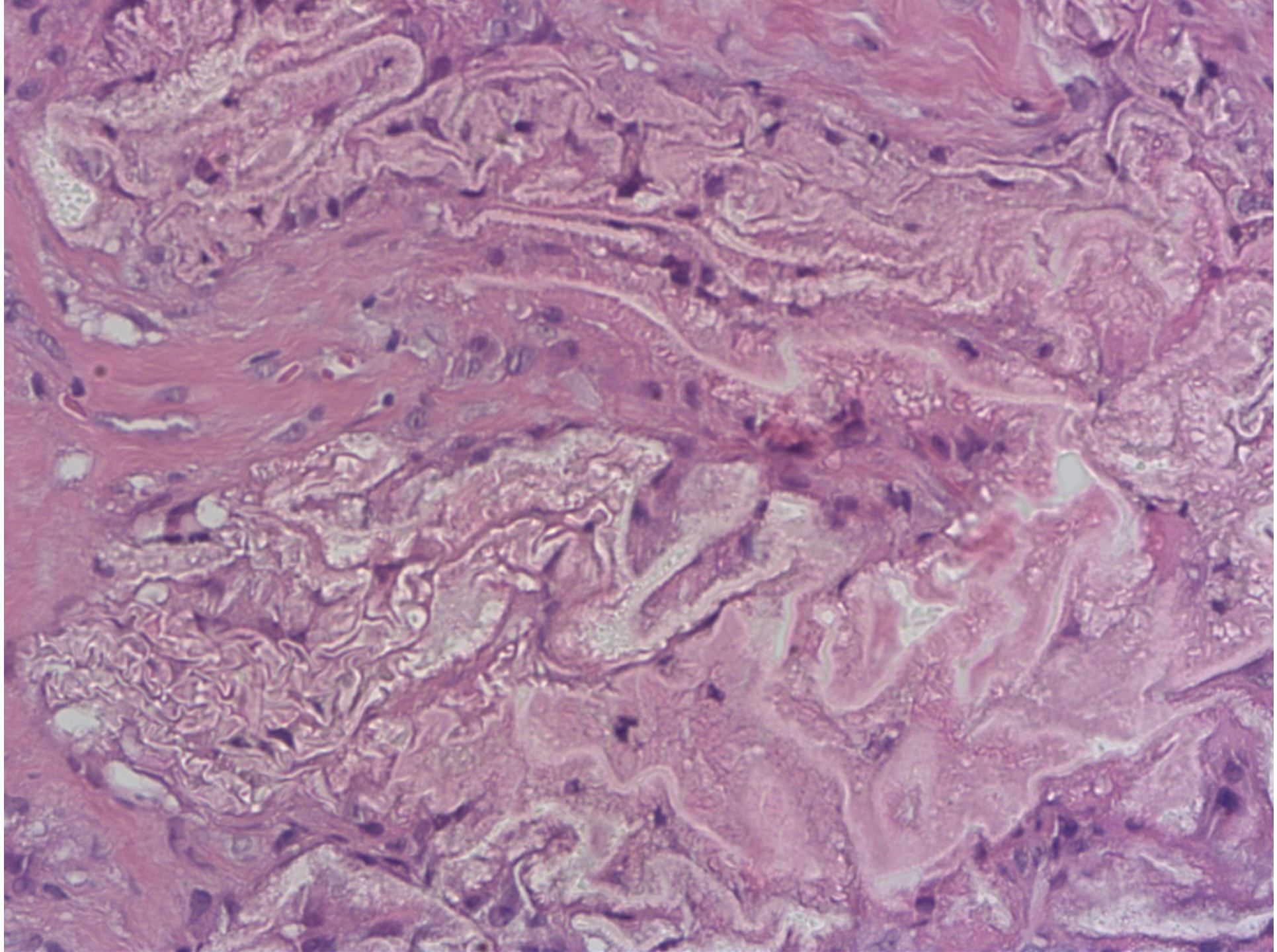

Il referto istologico bioptico deve contenere:

- **la diagnosi con categorizzazione secondo le Linee Guida Europee (categorie diagnostiche su biopsia):**

.B1 Inadeguato. Reperto normale, contrastante con il quadro clinico/strumentale

.B2 Patologia benigna. Lesioni papillari di diametro compreso nelle biopsie

.B3 Lesione ad incerto potenziale di malignità

.B4 Lesione sospetta per malignità

.B5 Lesione maligna

B5a (DCIS o LIN 3)

B5b Carcinoma invasivo o microinvasivo. Linfoma. Sarcoma

B5c Categoria raramente usata. Carcinoma in cui non è possibile stabilire l'invasività (dopo IHC e sezioni seriate).

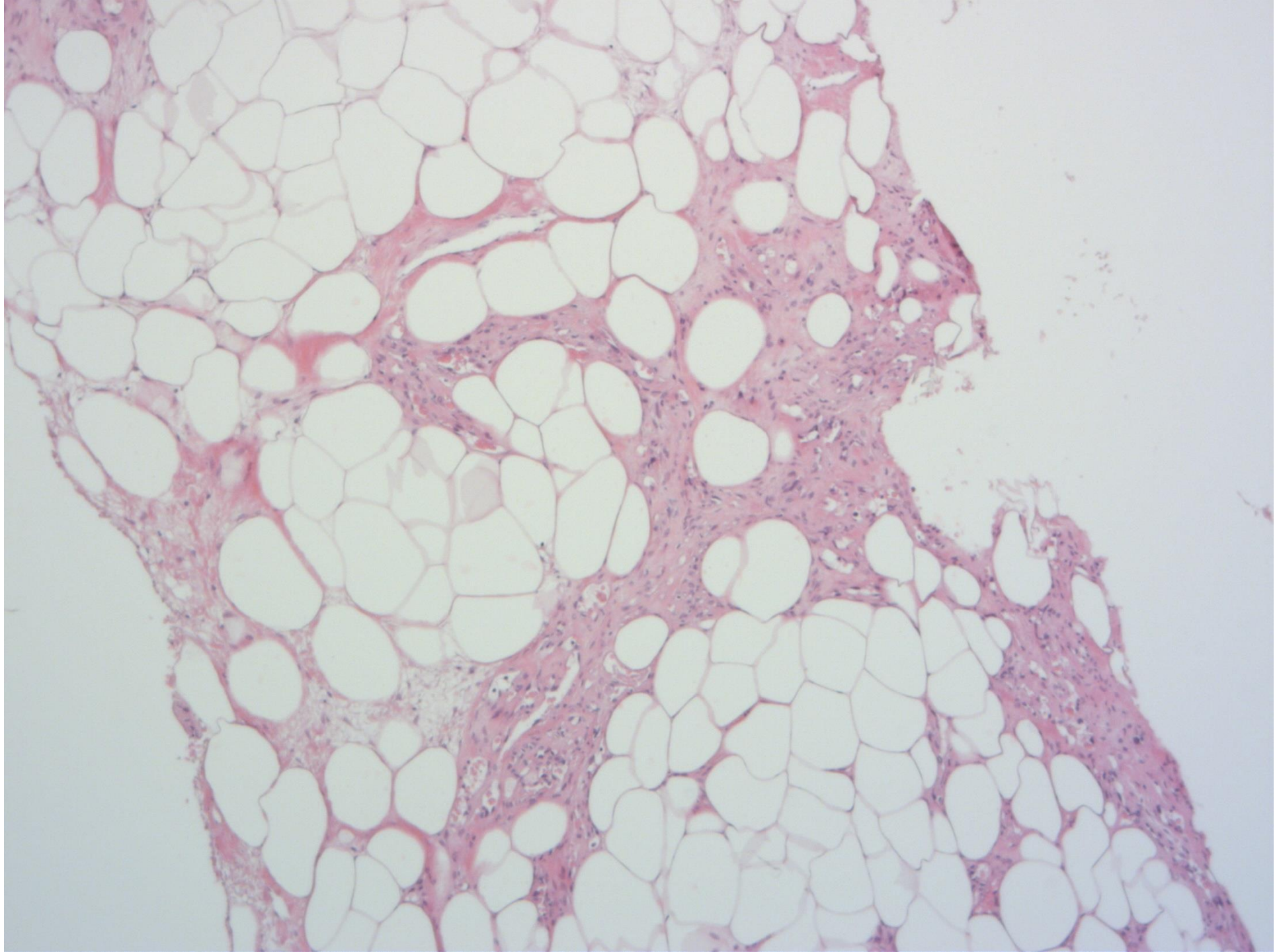

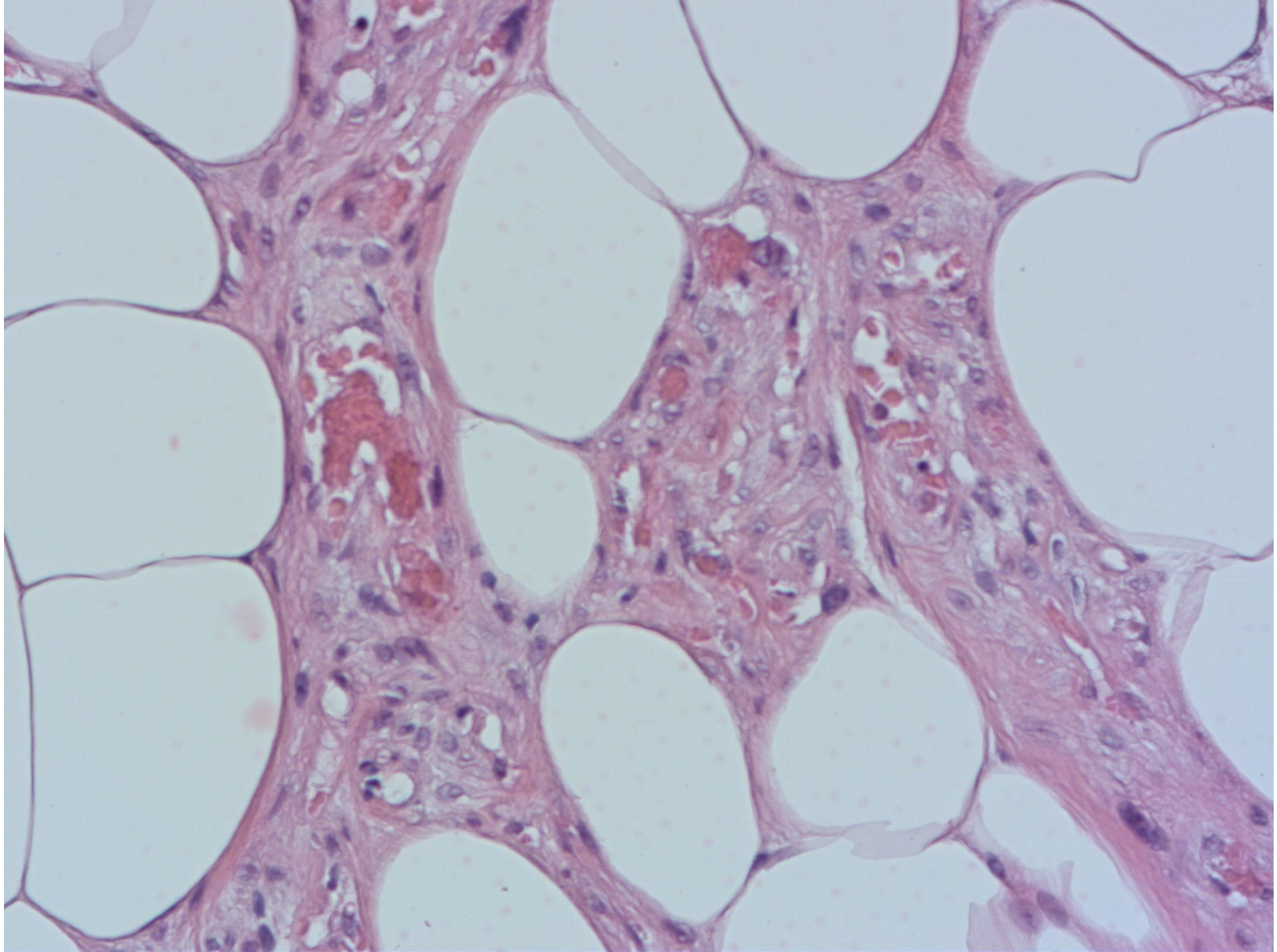

In caso di presenza di microcalcificazioni allo studio radiologico e di assenza di microcalcificazioni o presenza di microcalcificazioni piccole e sparse all'esame istologico:

- esaminare ulteriori livelli del tessuto
- utilizzare la luce polarizzata per evidenziare microcalcificazioni di ossalato di calcio che, a differenza di quelle di fosfato di calcio (più frequenti) sono birifrangenti ma non basofile
- eseguire radiografia dell'inclusione in paraffina

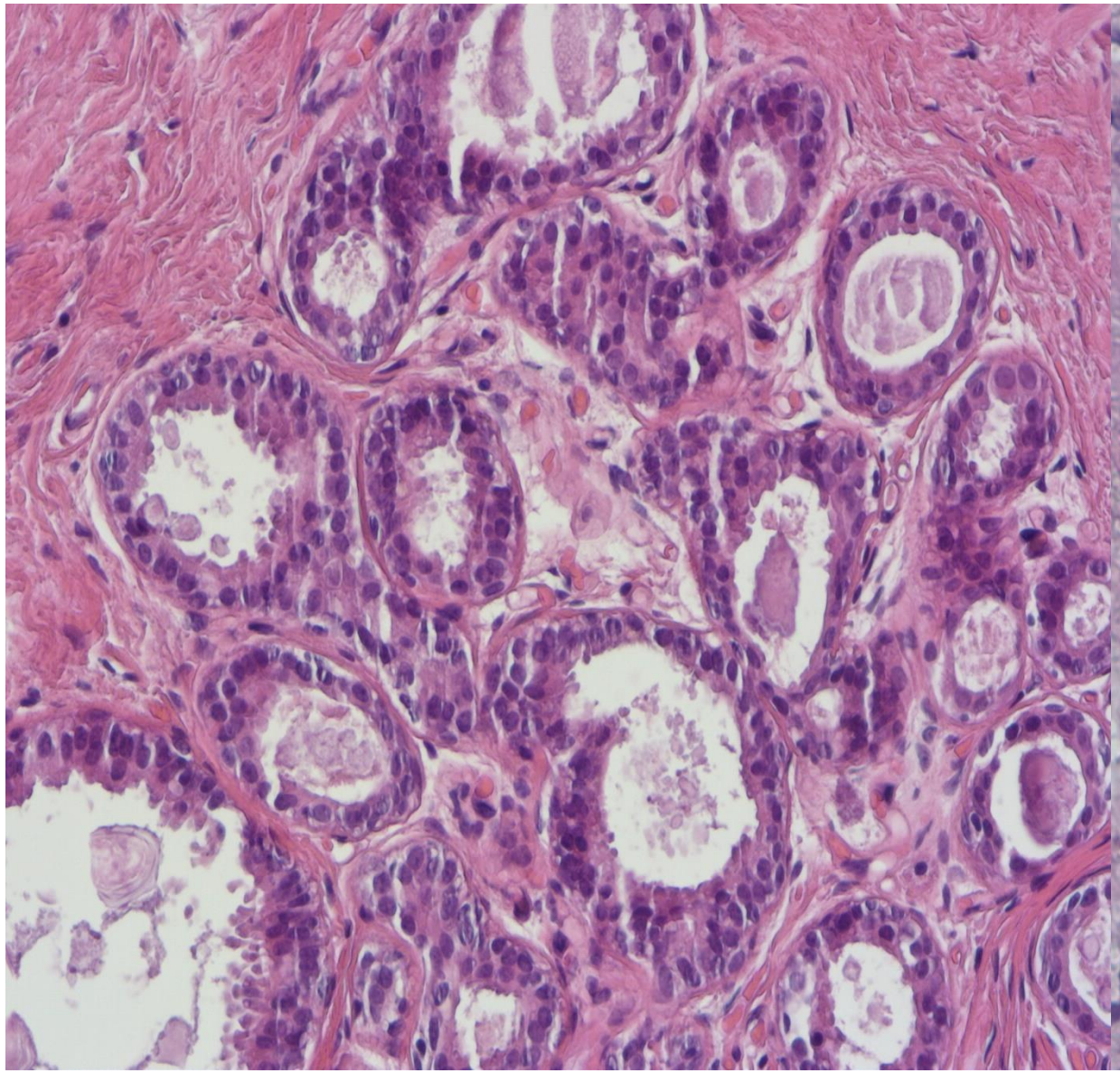

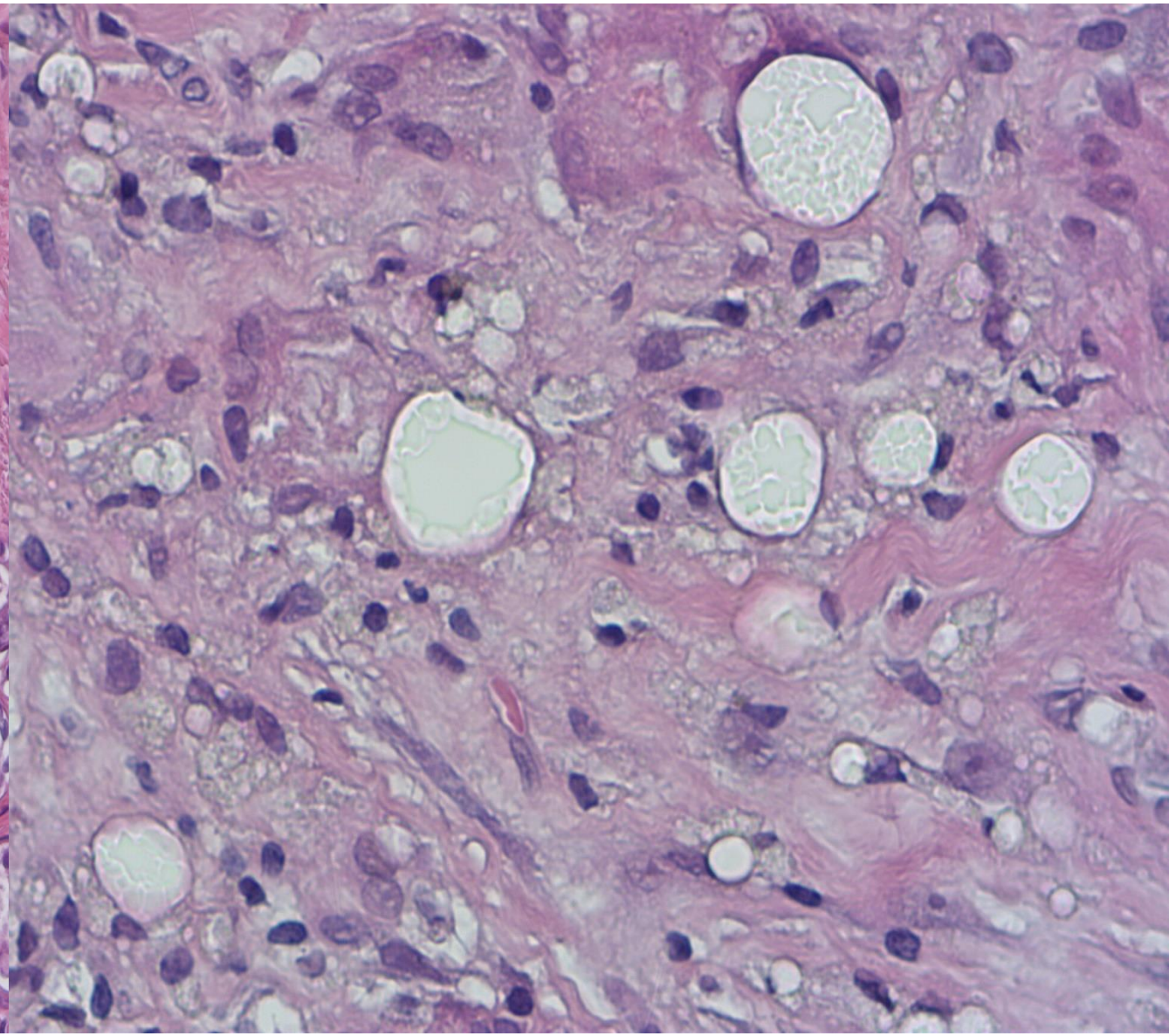

Il referto istologico bioptico deve contenere:

- **la diagnosi con categorizzazione secondo le Linee Guida Europee (categorie diagnostiche su biopsia):**

.B1 Inadeguato. Reperto normale, contrastante con il quadro clinico/strumentale

.B2 Patologia benigna. Lesioni papillari di diametro compreso nelle biopsie

.B3 Lesione ad incerto potenziale di malignità

.B4 Lesione sospetta per malignità

.B5 Lesione maligna

B5a (DCIS o LIN 3)

B5b Carcinoma invasivo o microinvasivo. Linfoma. Sarcoma

B5c Categoria raramente usata. Carcinoma in cui non è possibile stabilire l'invasività (dopo IHC e sezioni seriate).

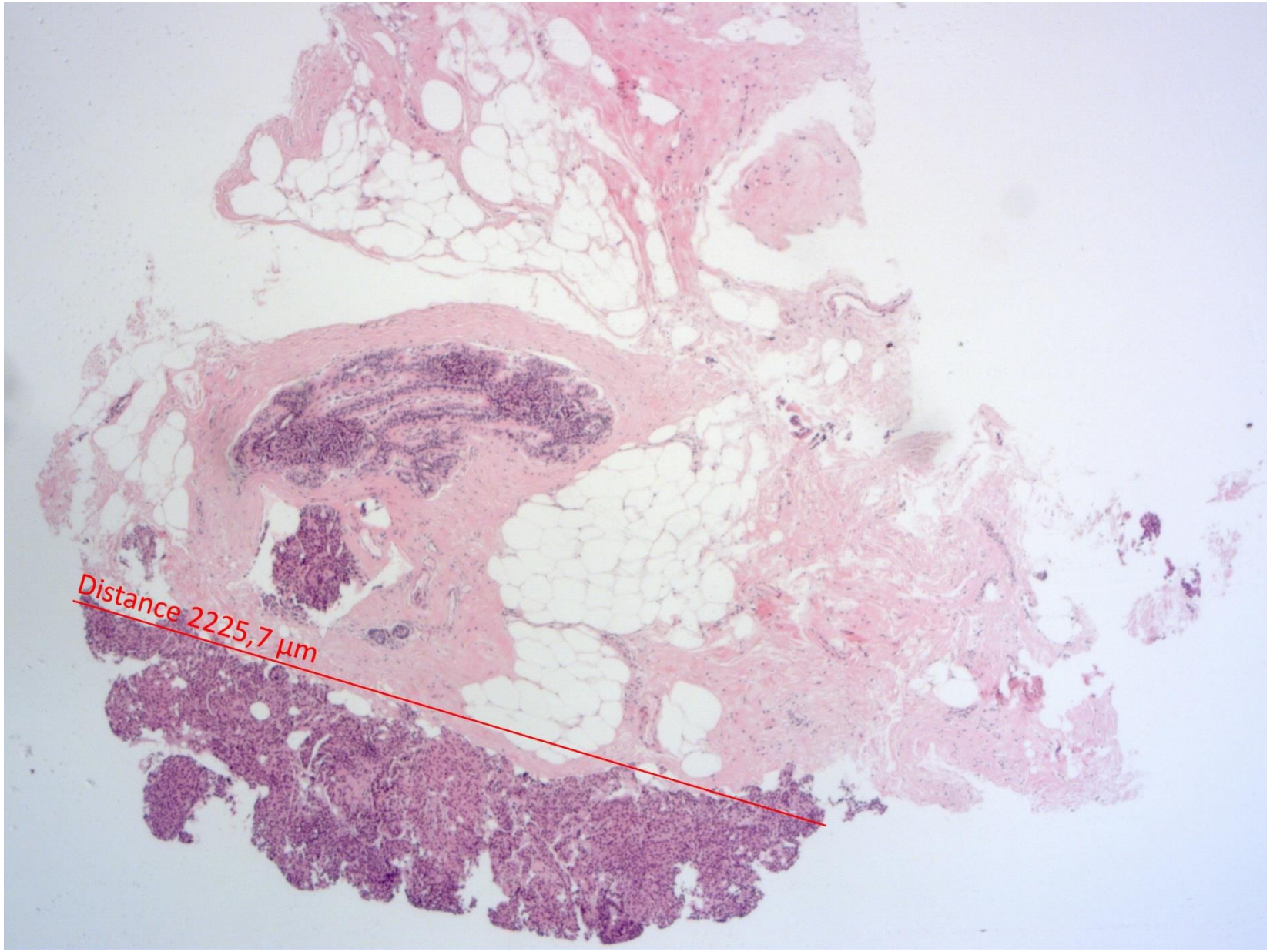
Distance 2225,7 µm

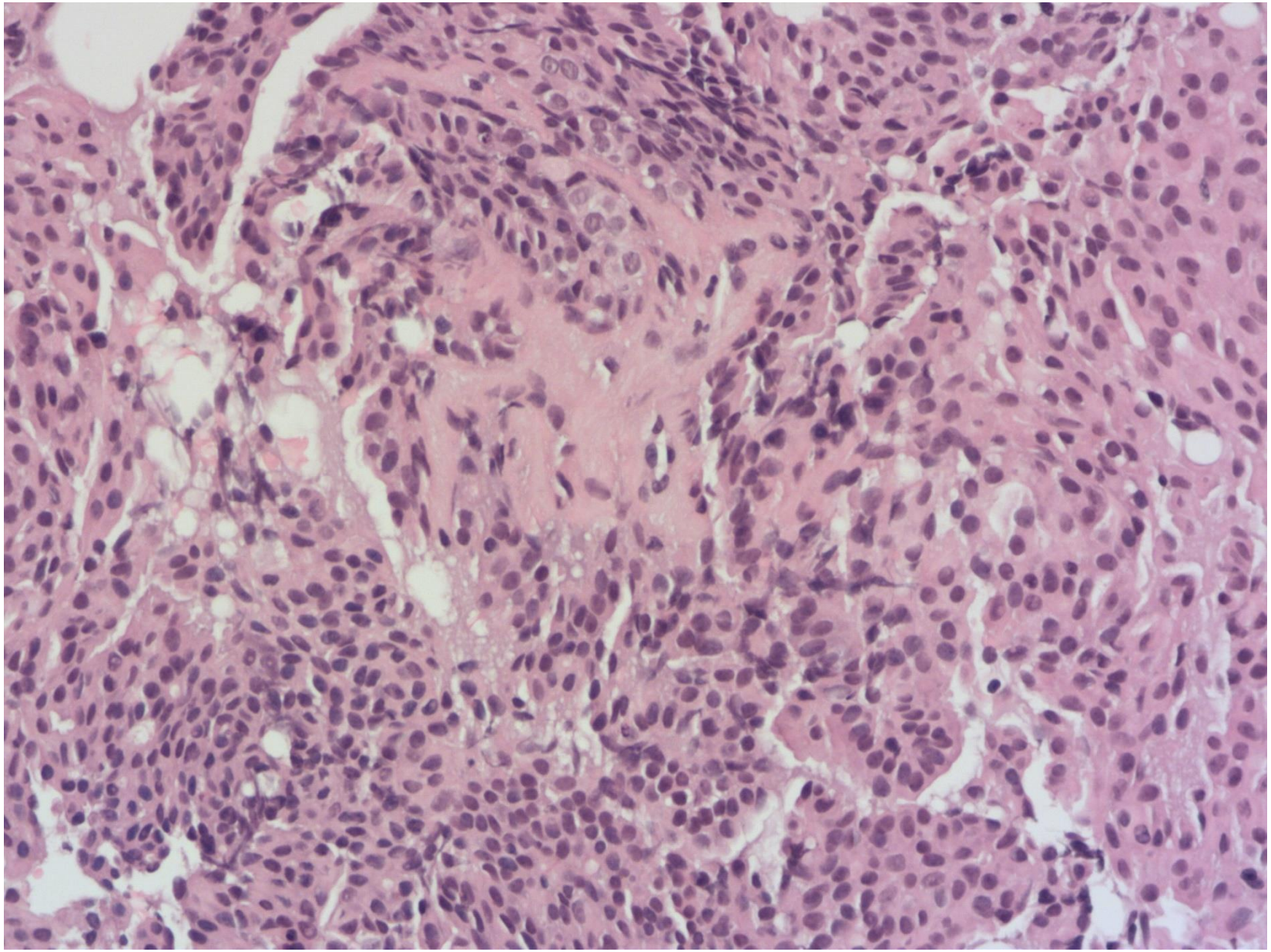

28-10-2021
10:03:43
[redacted]
Seno
L14
AP 96.6% MI 1.2 TIS 0.5
min
DC-8
B
F 6.0~
D 3.5
G 62
FR 37
DR 11
iClear
iBeam
0
1
2
3
1
L
1 Dist 0.50 cm

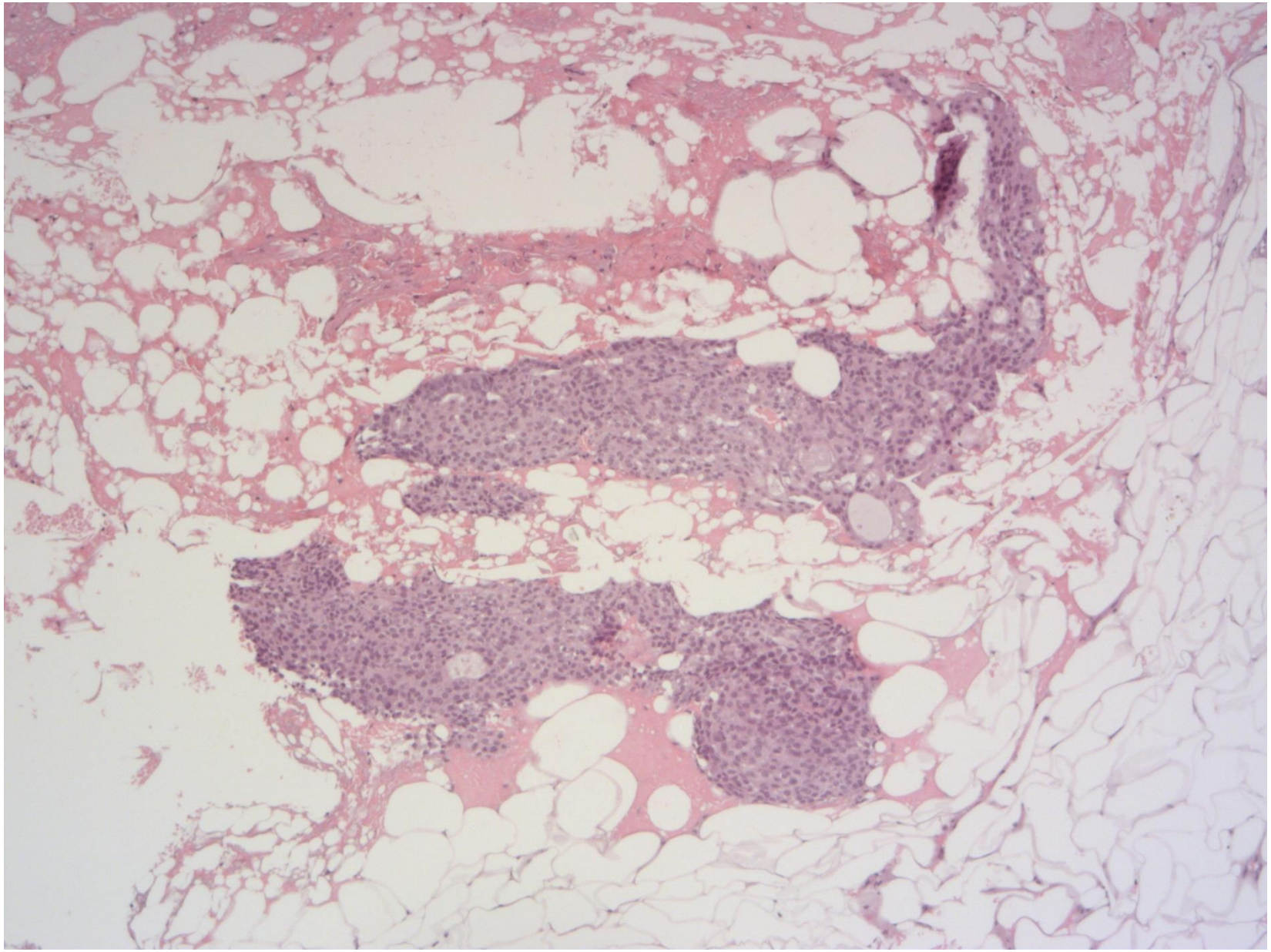

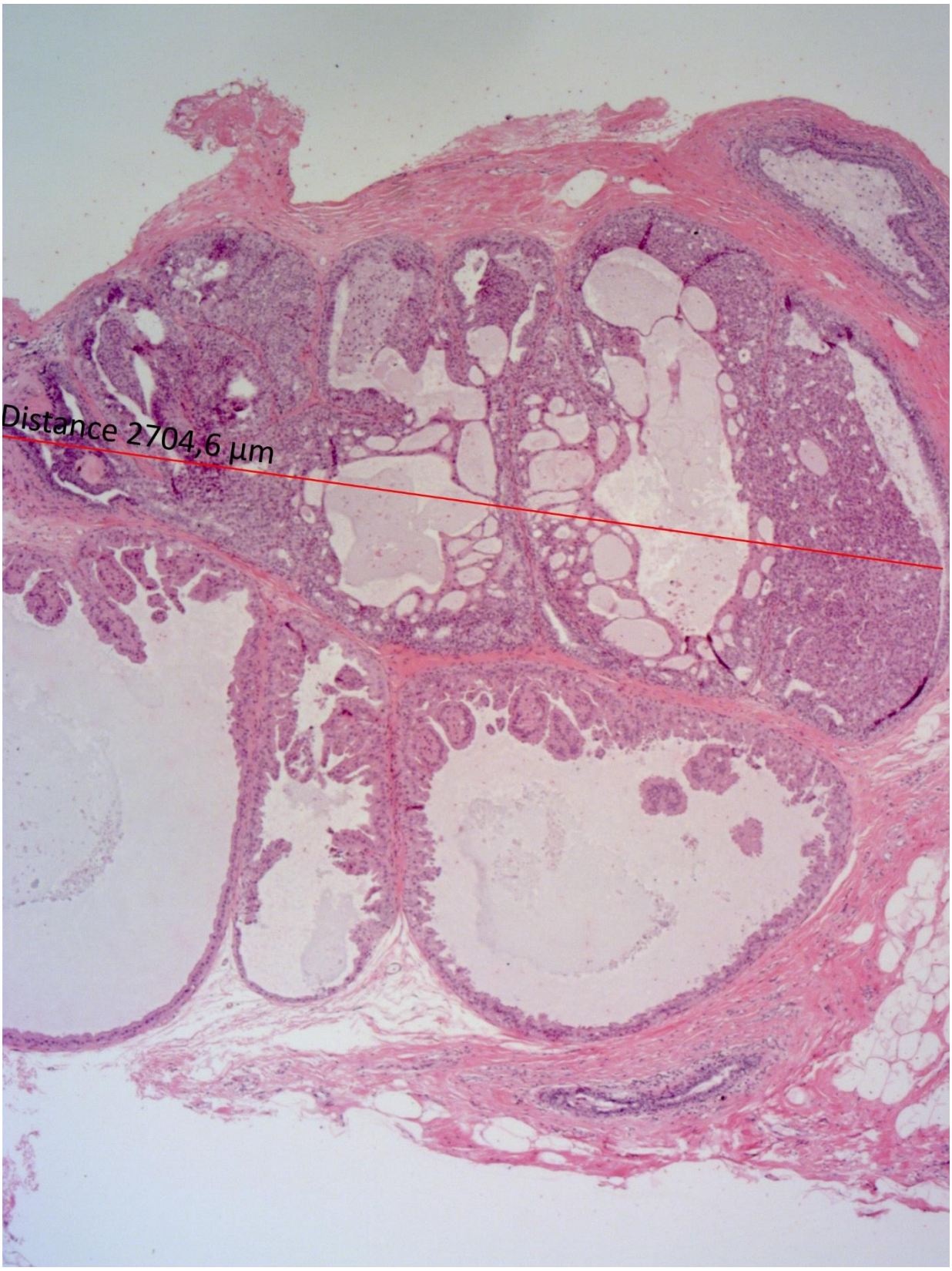
Distance 2704,6 µm

Il referto istologico bioptico deve contenere:

- **la diagnosi con categorizzazione secondo le Linee Guida Europee (categorie diagnostiche su biopsia):**

.B1 Inadeguato. Reperto normale, contrastante con il quadro clinico/strumentale

.B2 Patologia benigna. Lesioni papillari di diametro compreso nelle biopsie

.B3 Lesione ad incerto potenziale di malignità

.B4 Lesione sospetta per malignità

.B5 Lesione maligna

B5a (DCIS o LIN 3)

B5b Carcinoma invasivo o microinvasivo. Linfoma. Sarcoma

B5c Categoria raramente usata. Carcinoma in cui non è possibile stabilire l'invasività (dopo IHC e sezioni seriate).

Lesioni classificate B3

(morfologicamente benigne ma con incremento del rischio di malignità associata)

LN 1-2;
atipia epiteliale piatta;
iperplasia duttale atipica;
papilloma tipico/atipico;
radial scar;
tumore filloide benigno;
adenosi microghiandolare;
adenomioepitelioma;
“mucocele-like lesions”.

- **Le lesioni B3 necessitano di discussione multidisciplinare**: in genere lesioni molto piccole e completamente rimosse con VABB (previo controllo radiologico post-bioptico) non trovano indicazione alla chirurgia se vi è completa concordanza tra dati radiologici e anatomo-patologici o può essere considerata l'escissione mediante VAE in alternativa alla chirurgia
- Dovrebbero essere sottoposte a chirurgia:

-iperplasia duttale atipica

-tumori filloidi benigni

-atipia epiteliale piatta (FEA)

-lesioni rare (adenosi microghiandolare, mucocele-like lesions, adenomioepitelioma)

Il referto istologico bioptico deve contenere:

- **la diagnosi con categorizzazione secondo le Linee Guida Europee (categorie diagnostiche su biopsia):**

.B1 Inadeguato. Reperto normale, contrastante con il quadro clinico/strumentale

.B2 Patologia benigna. Lesioni papillari di diametro compreso nelle biopsie

.B3 Lesione ad incerto potenziale di malignità

.B4 Lesione sospetta per malignità

.B5 Lesione maligna

B5a (DCIS o LIN 3)

B5b Carcinoma invasivo o microinvasivo. Linfoma. Sarcoma

B5c Categoria raramente usata. Carcinoma in cui non è possibile stabilire l'invasività (dopo IHC e sezioni seriate).

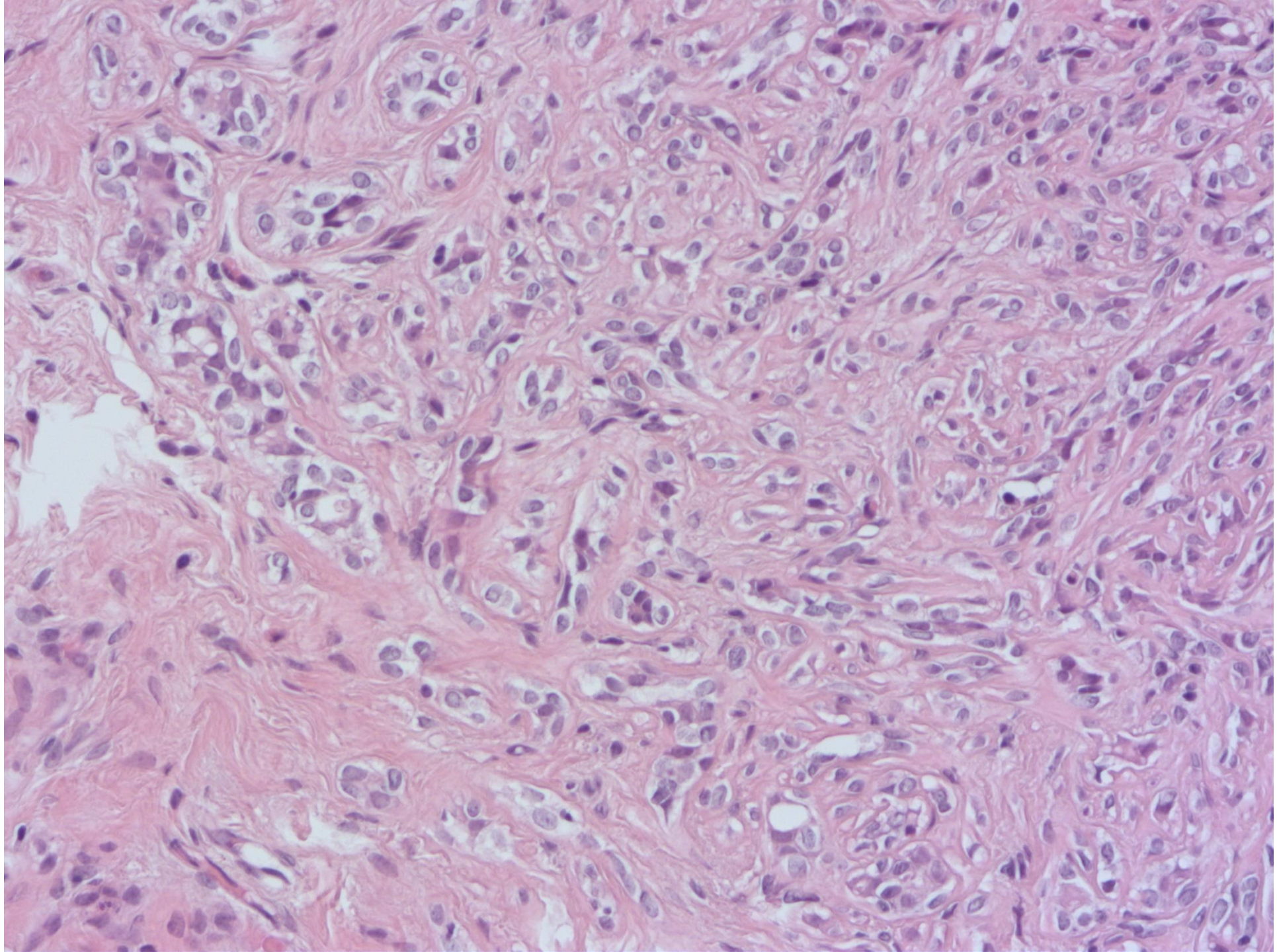

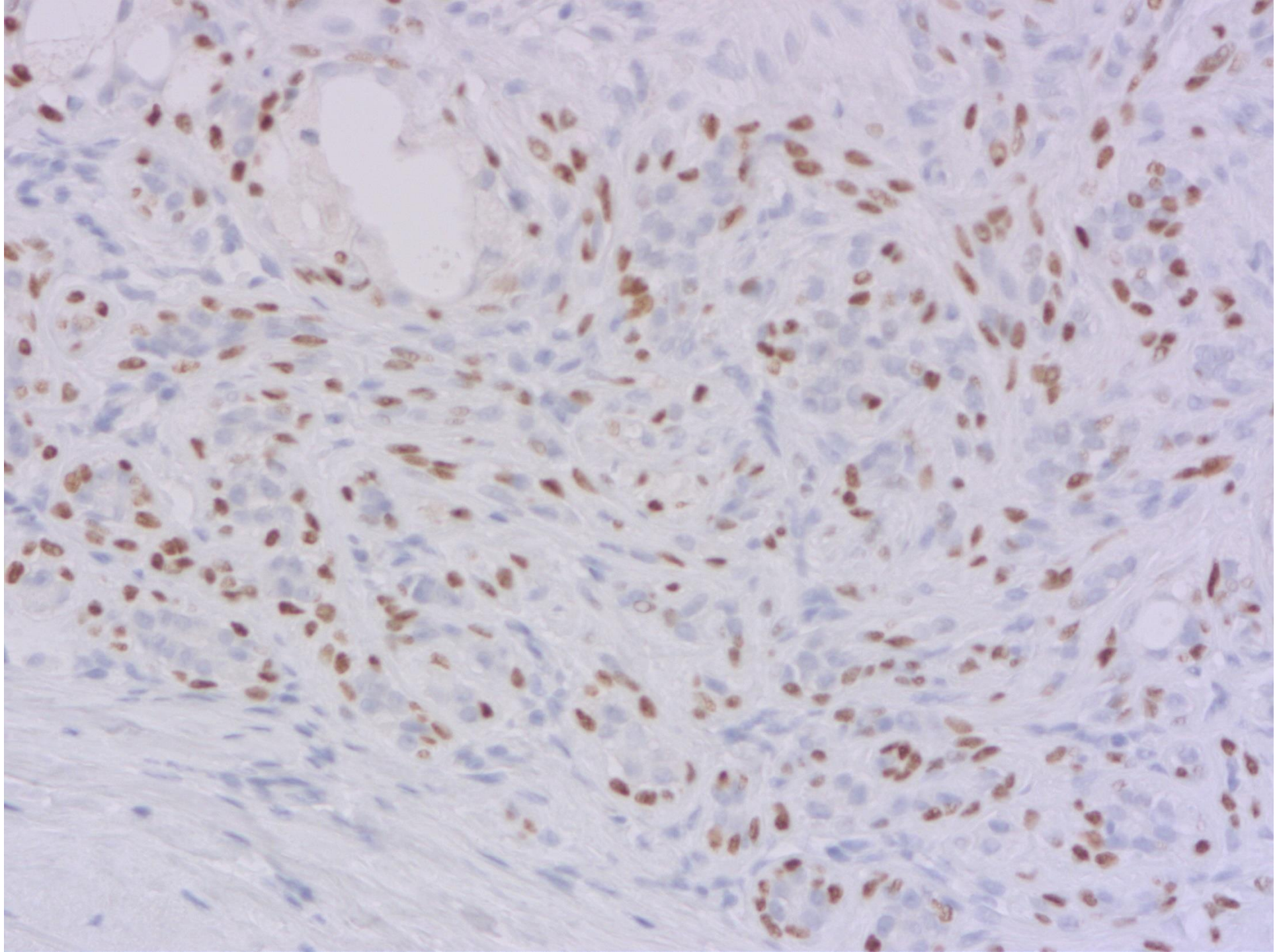

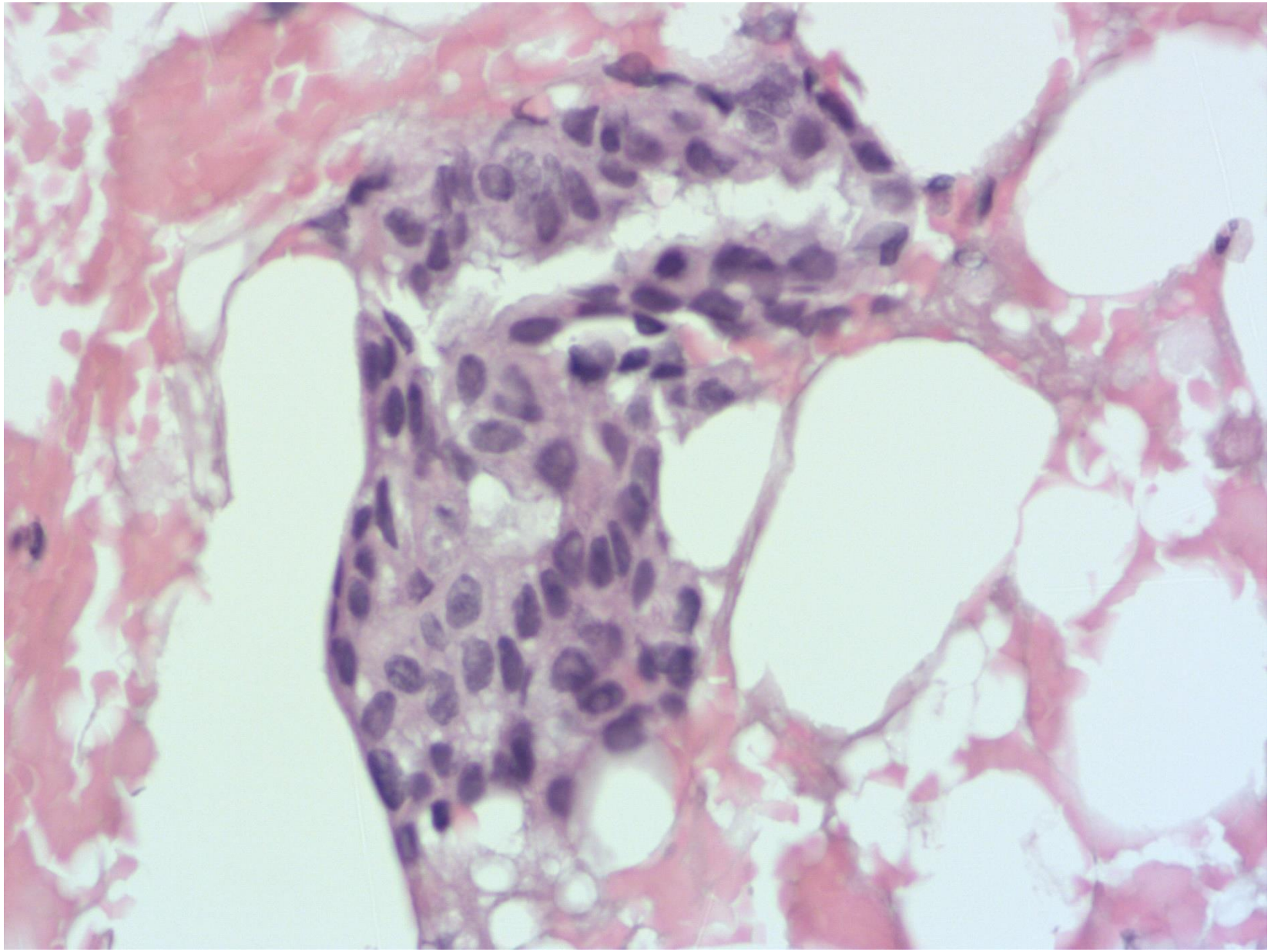

Il referto istologico bioptico deve contenere:

- **la diagnosi con categorizzazione secondo le Linee Guida Europee (categorie diagnostiche su biopsia):**

.B1 Inadeguato. Reperto normale, contrastante con il quadro clinico/strumentale

.B2 Patologia benigna. Lesioni papillari di diametro compreso nelle biopsie

.B3 Lesione ad incerto potenziale di malignità

.B4 Lesione sospetta per malignità

.B5 Lesione maligna

B5a (DCIS o LN 3)

B5b Carcinoma invasivo o microinvasivo. Linfoma. Sarcoma

B5c Categoria raramente usata. Carcinoma in cui non è possibile stabilire l'invasività (dopo IHC e sezioni seriate).

Il referto bioptico deve contenere ulteriori informazioni in caso di diagnosi di carcinoma

Carcinoma in situ (B5a):

- istotipo;
- pattern architetturale con segnalazione di eventuali necrosi e microcalcificazioni;
- grado nucleare;
- ER, PgR.

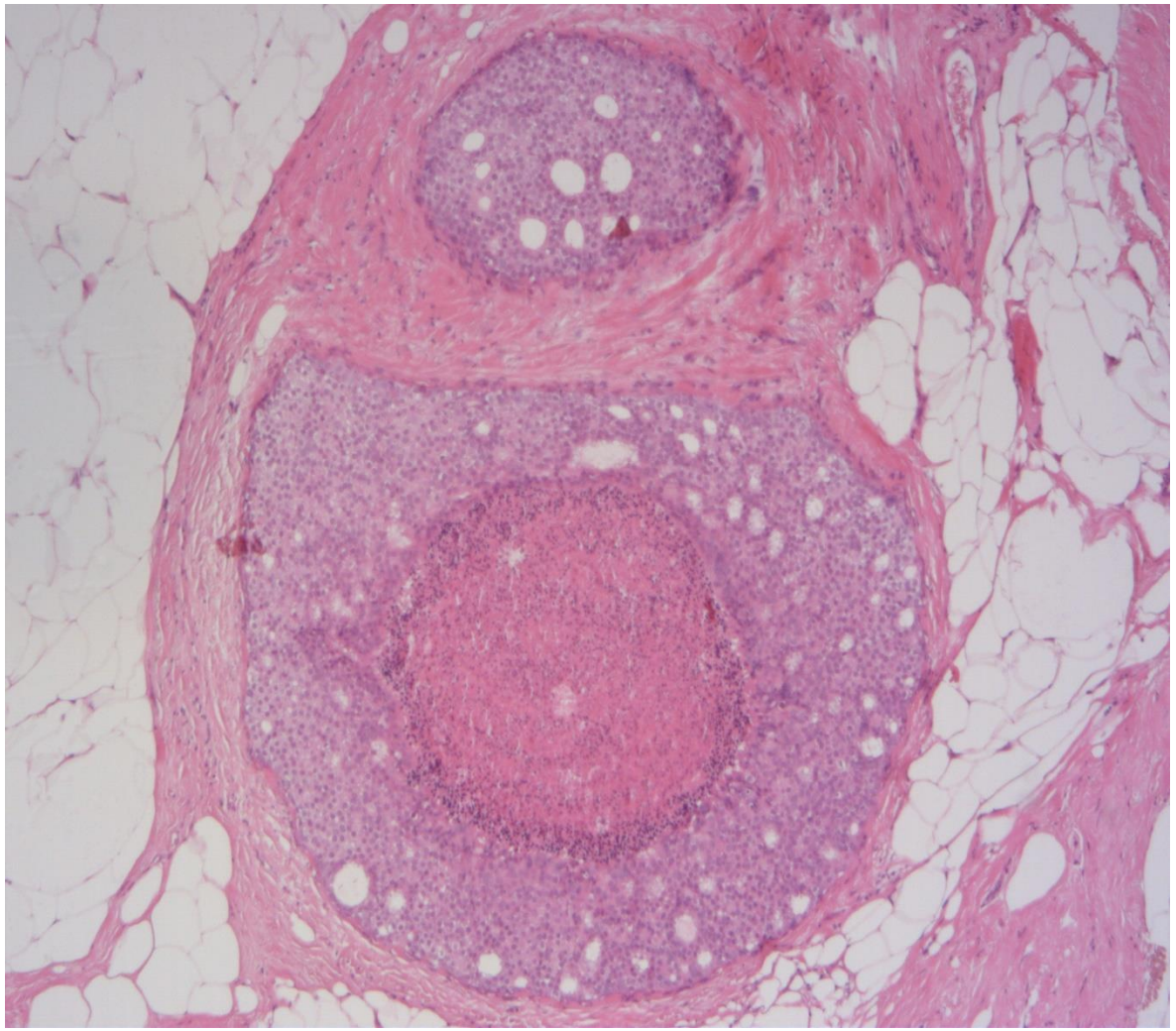

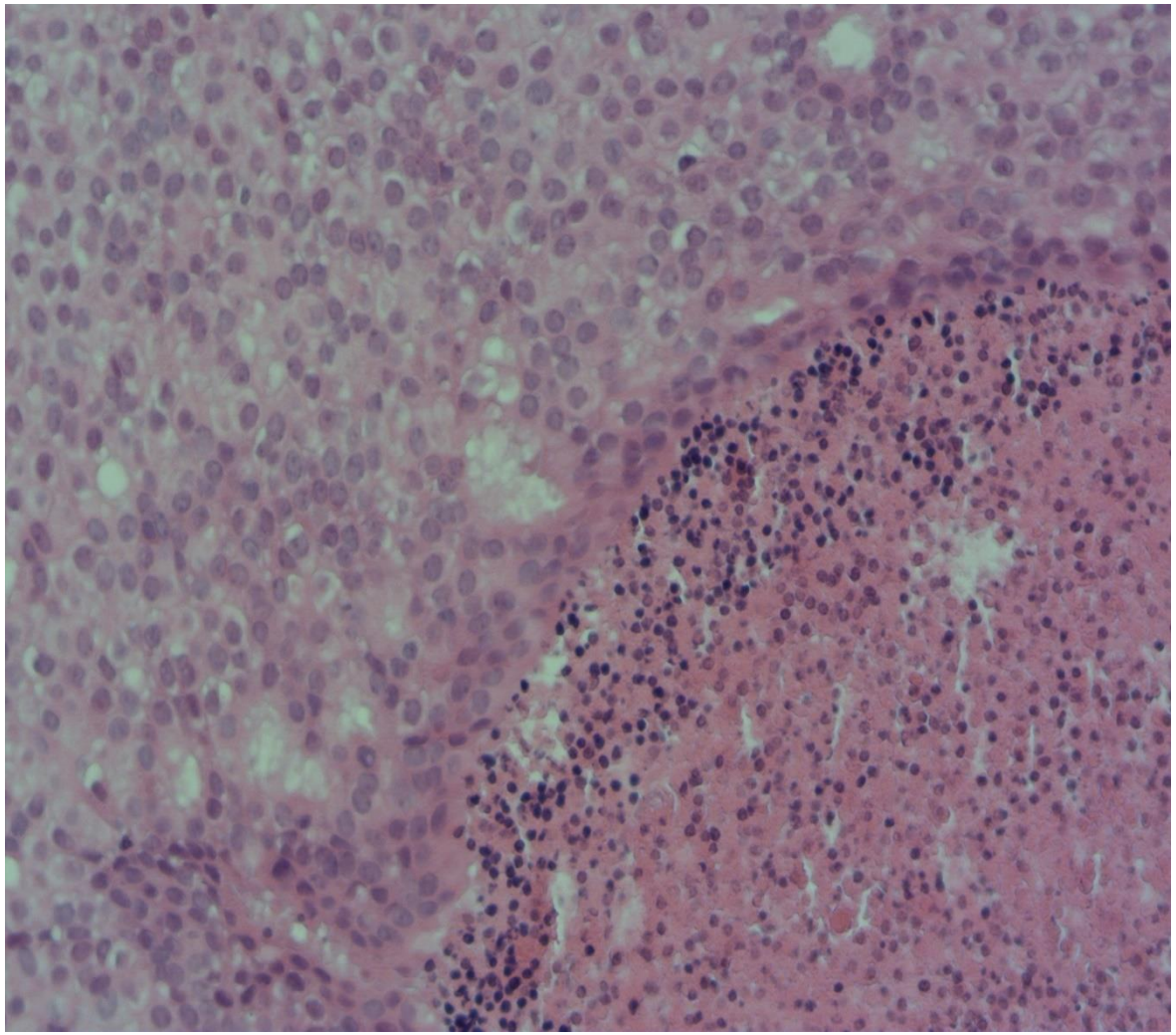

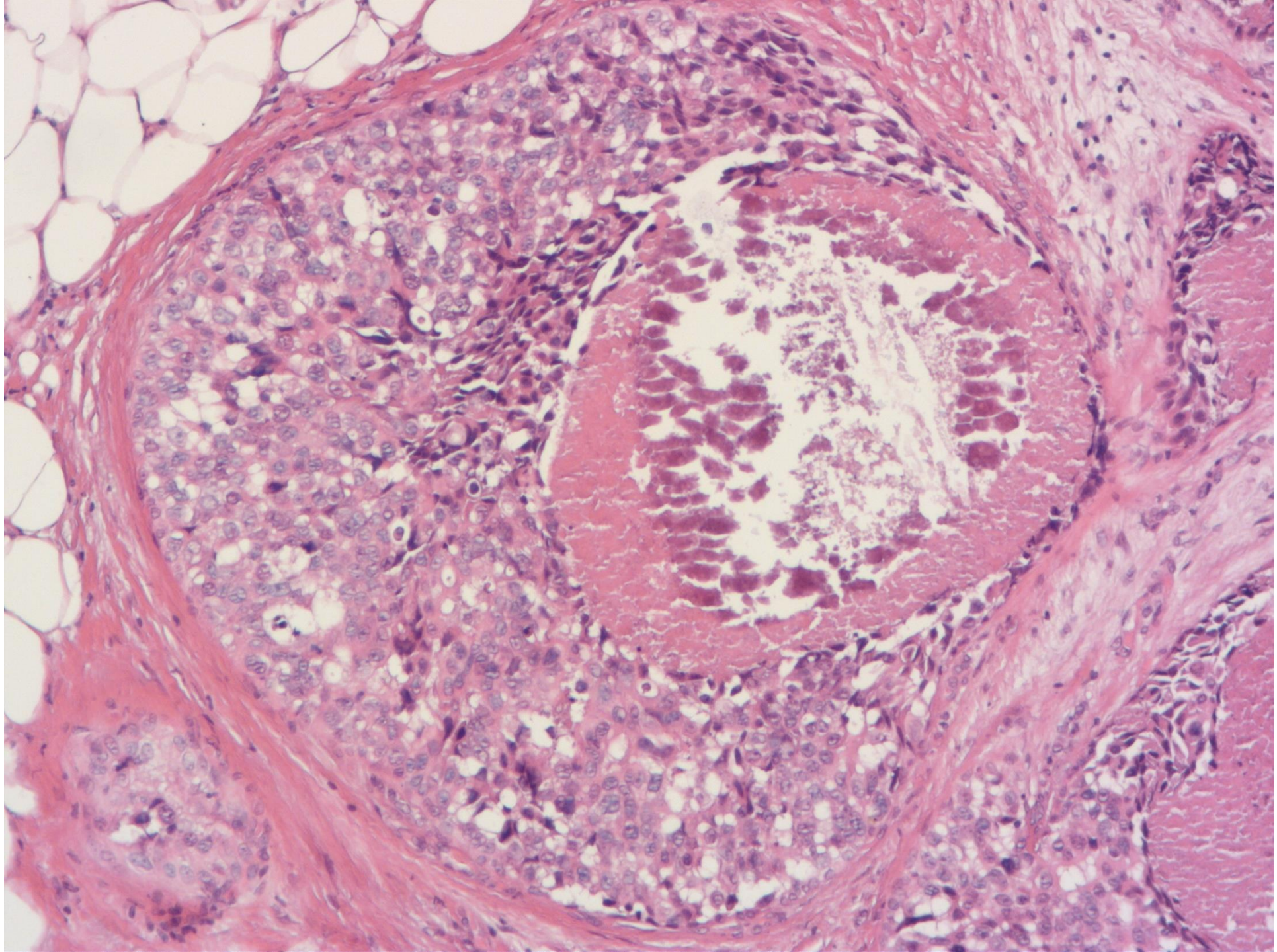

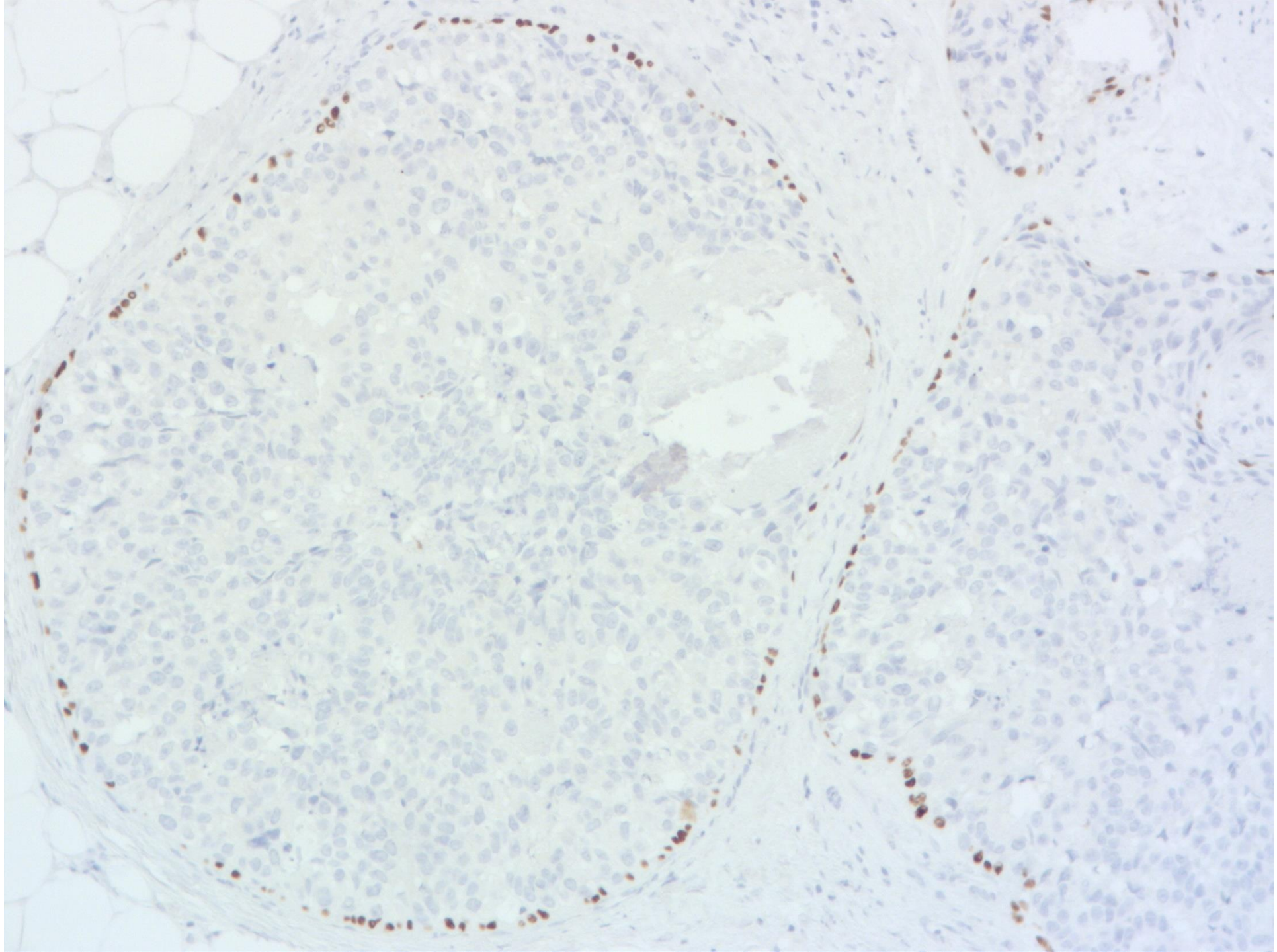

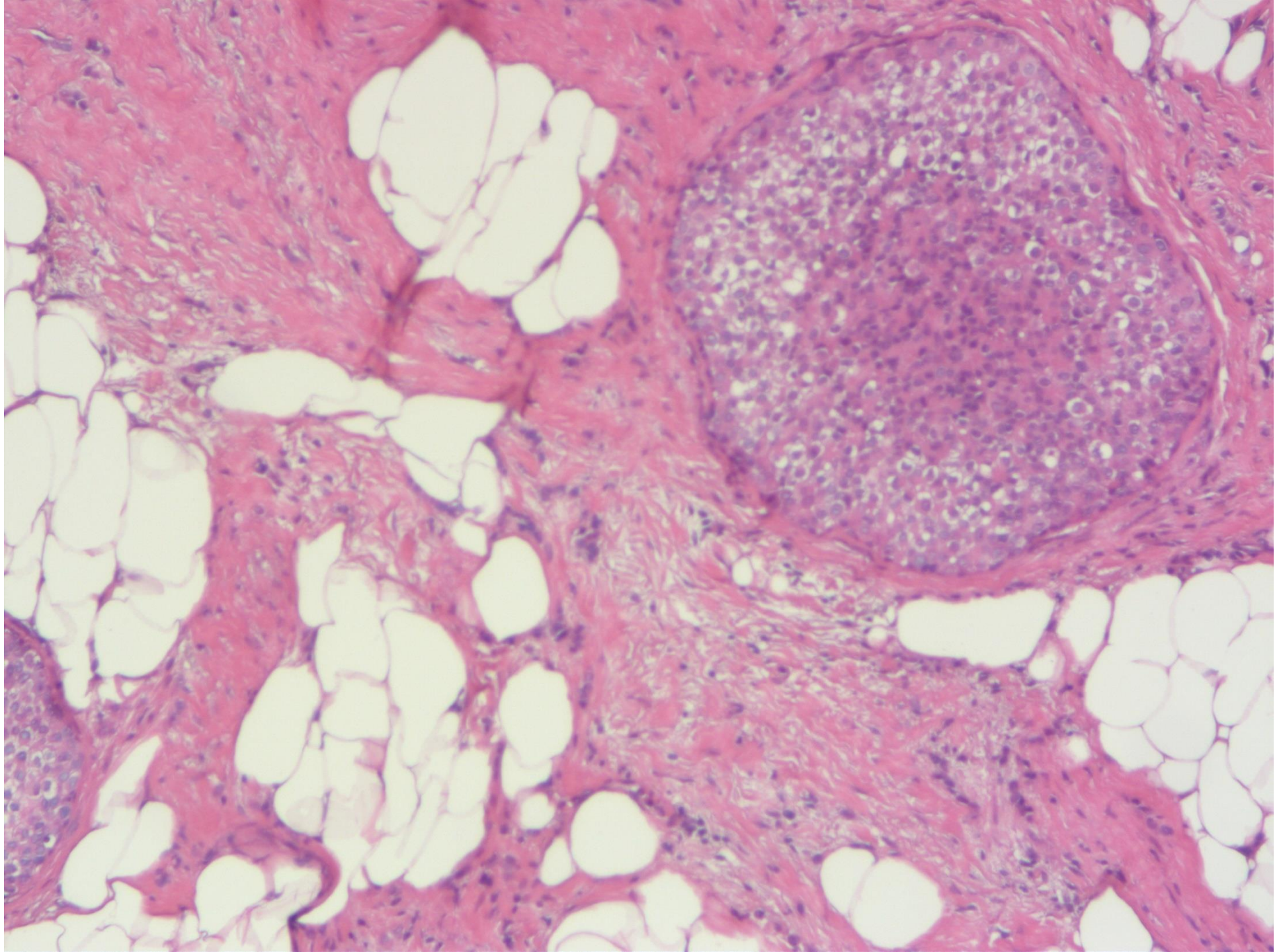

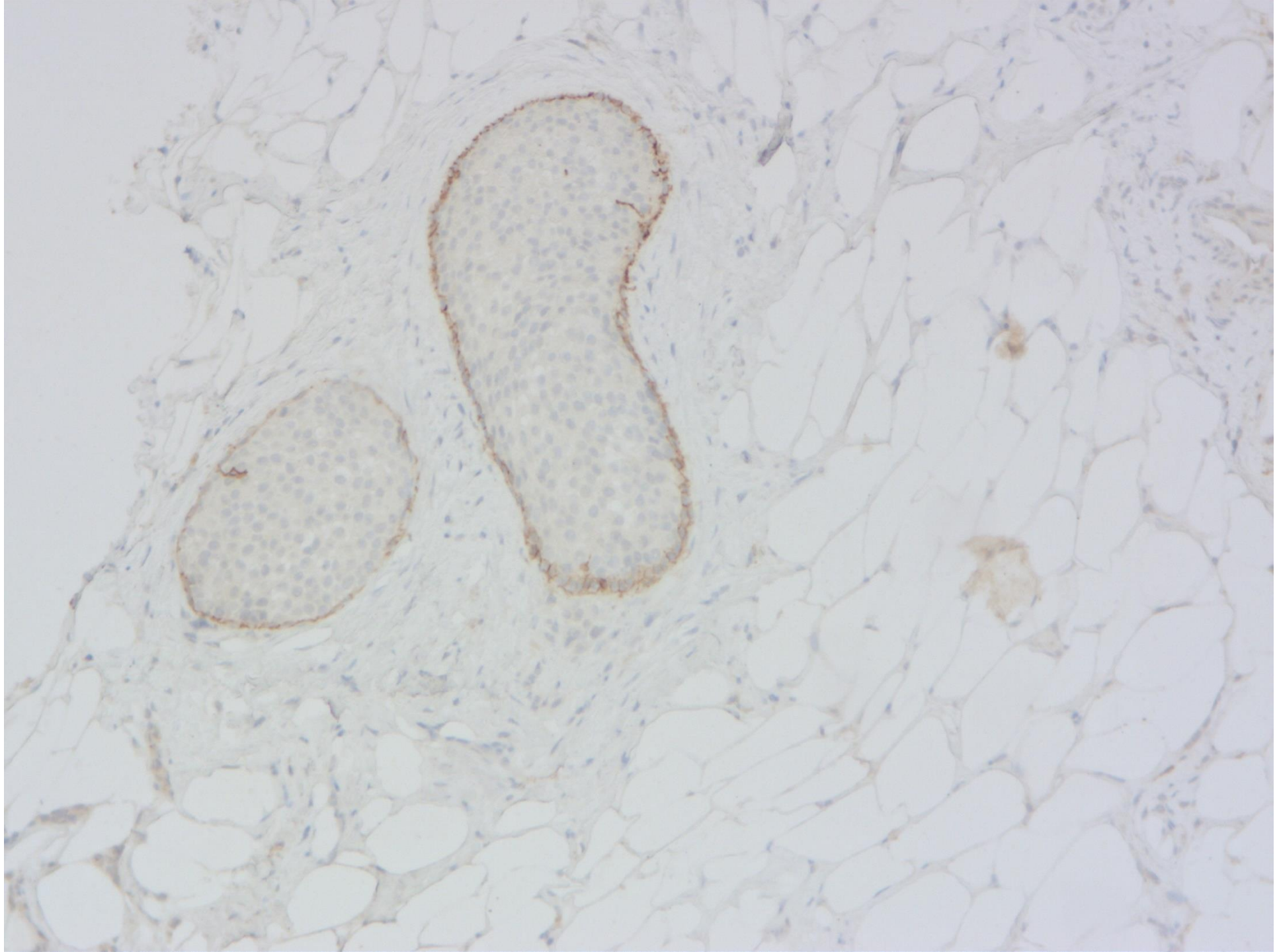

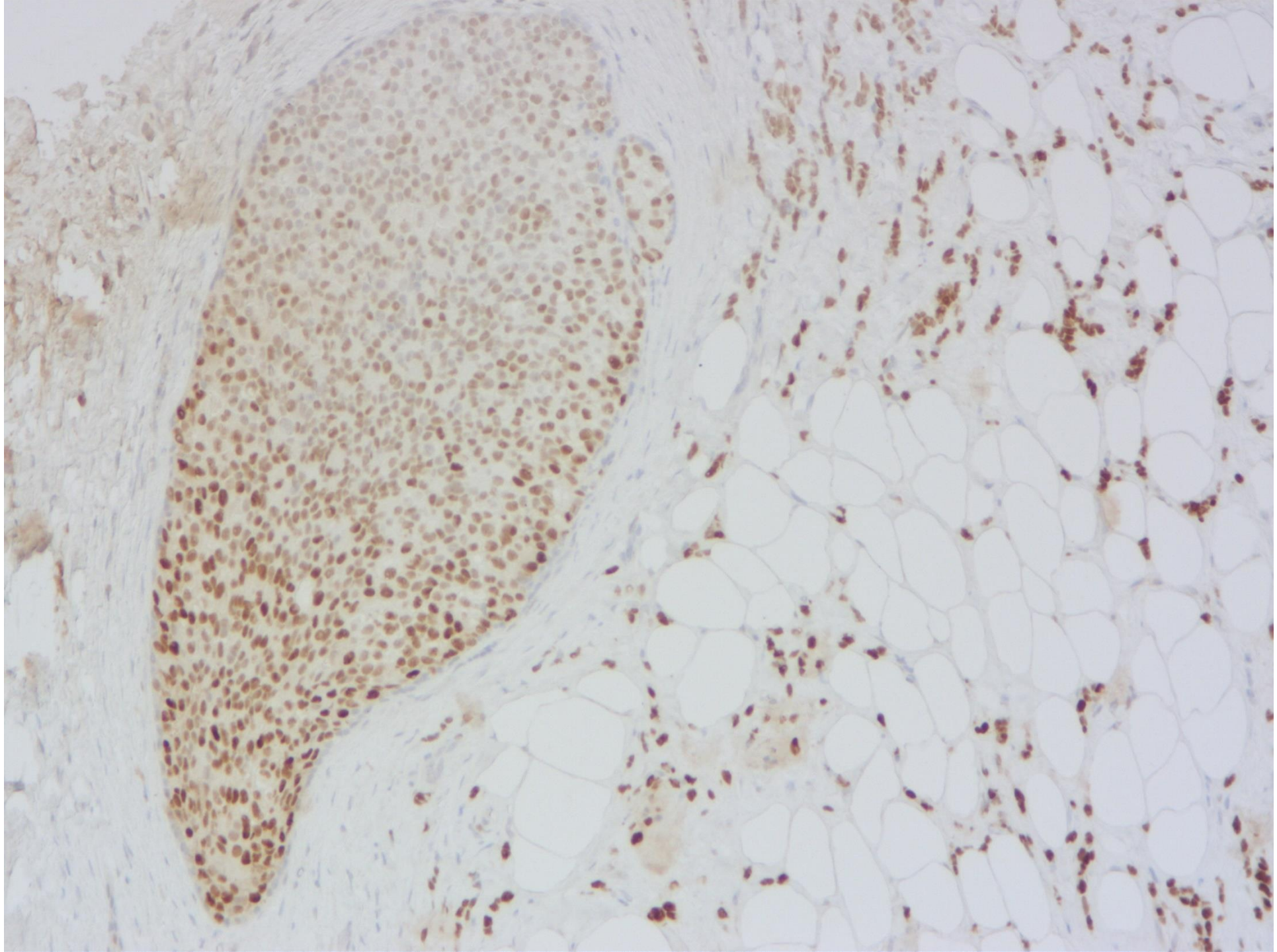

Il referto istologico bioptico deve contenere:

- **la diagnosi con categorizzazione secondo le Linee Guida Europee (categorie diagnostiche su biopsia):**

.B1 Inadeguato. Reperto normale, contrastante con il quadro clinico/strumentale

.B2 Patologia benigna. Lesioni papillari di diametro compreso nelle biopsie

.B3 Lesione ad incerto potenziale di malignità

.B4 Lesione sospetta per malignità

.B5 Lesione maligna

B5a (DCIS o LIN 3)

B5b Carcinoma invasivo o microinvasivo. Linfoma. Sarcoma

B5c Categoria raramente usata. Carcinoma in cui non è possibile stabilire l'invasività (dopo IHC e sezioni seriate).

Il referto bioptico deve contenere ulteriori informazioni in caso di diagnosi di carcinoma:

Carcinoma infiltrante (B5b):

- numero e dimensioni dei frustoli
- istotipo;
- grado istologico (se non è possibile valutare il grado istologico, valutare il grado nucleare);
- necrosi e/o microcalcificazioni (per le microcalcificazioni specificare tipo e sede)
- presenza di eventuale invasione vascolare o perineurale;
- presenza di carcinoma in situ;
- ER, PgR, Ki-67 ed HER2, valutati e refertati secondo protocollo del Gruppo Italiano di Patologia Mammaria GIPaM, in caso sia programmata terapia neoadiuvante (in caso di tumori tripli negativi in pazienti candidate a terapia neoadiuvante, è raccomandato effettuare la valutazione dei *tumor infiltrating lymphocytes* (TILs).

) Classificazione dei carcinomi infiltranti della mammella (WHO, 5 th Edition):

- Carcinoma NST
- Carcinoma lobulare
- Carcinoma tubulare
- Carcinoma cribriforme
- Carcinoma mucinoso
- Cistoadenocarcinoma mucinoso
- Carcinoma invasivo micropapillare
- Carcinoma con differenziazione apocrina
- Carcinoma metaplastico
- Carcinomi rari del tipo ghiandole salivari
- Neoplasie neuroendocrine

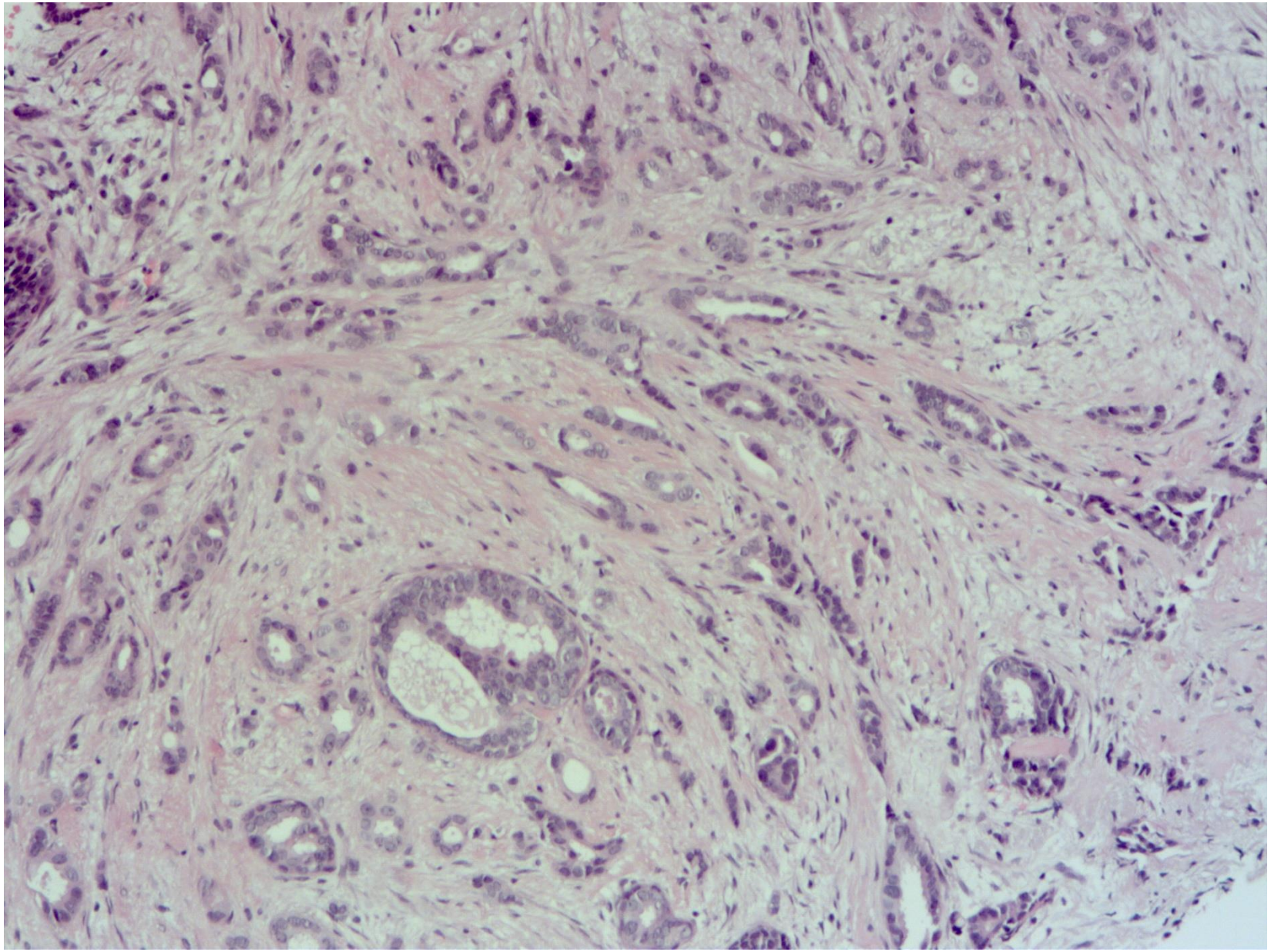

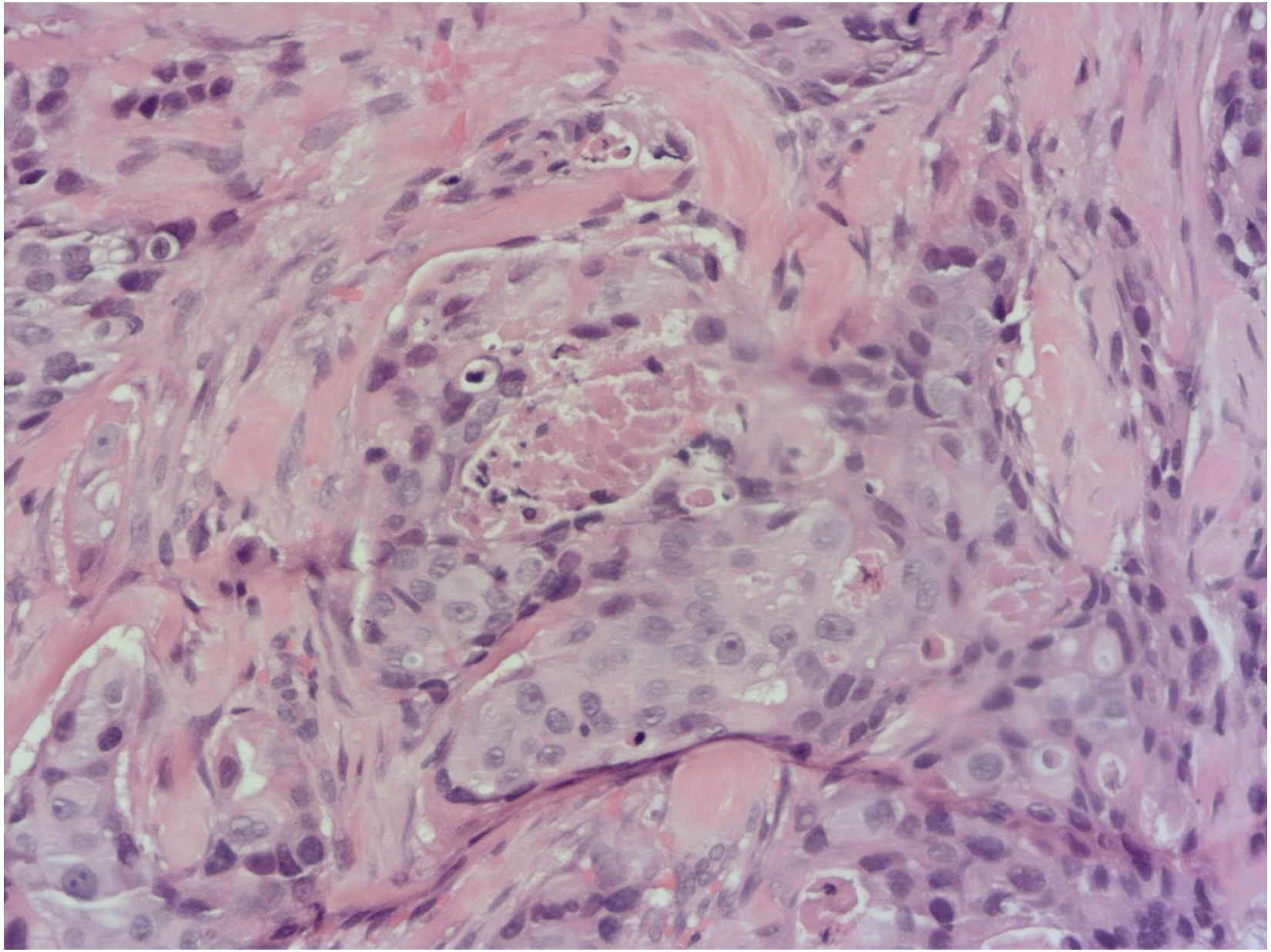

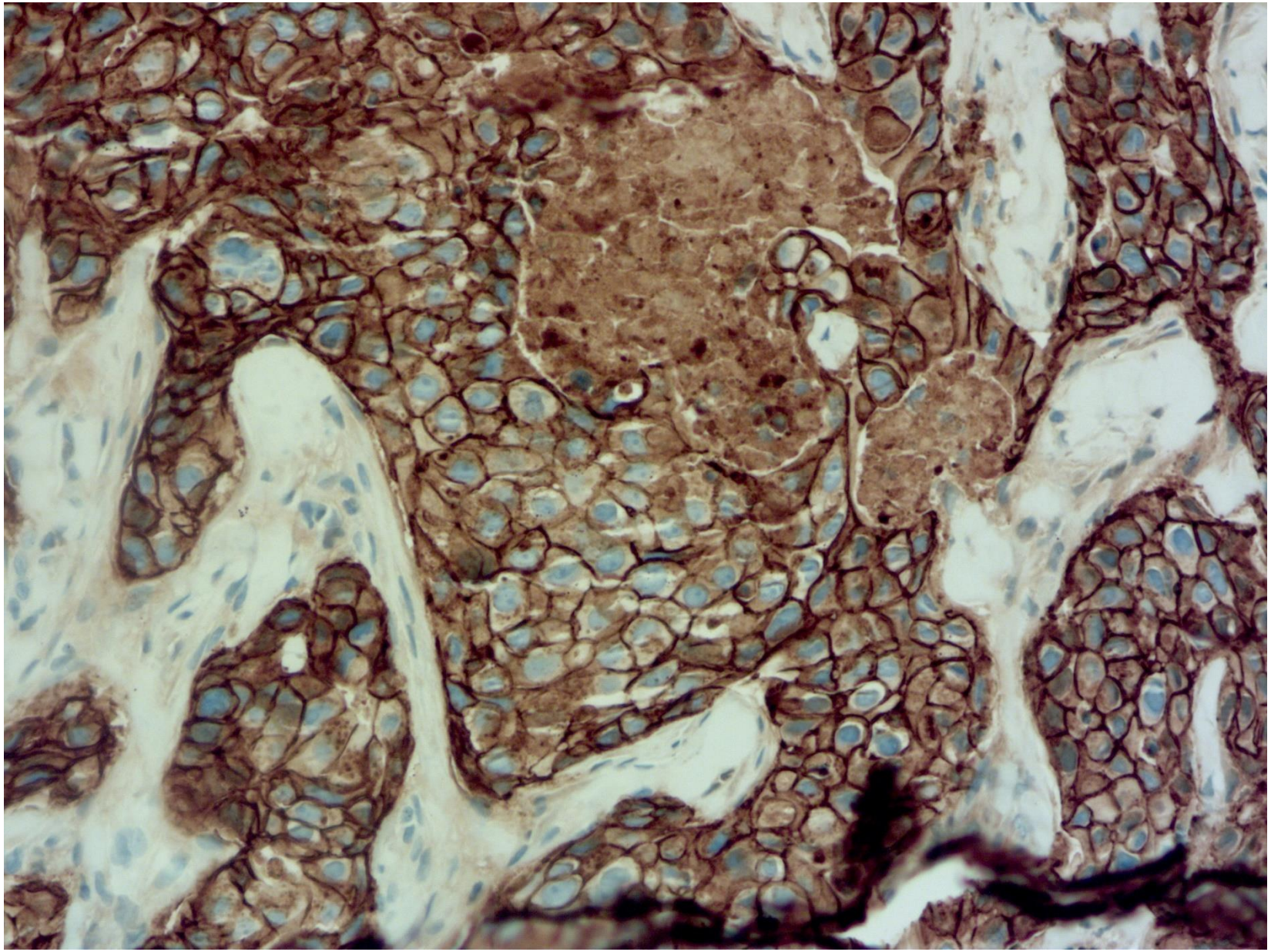

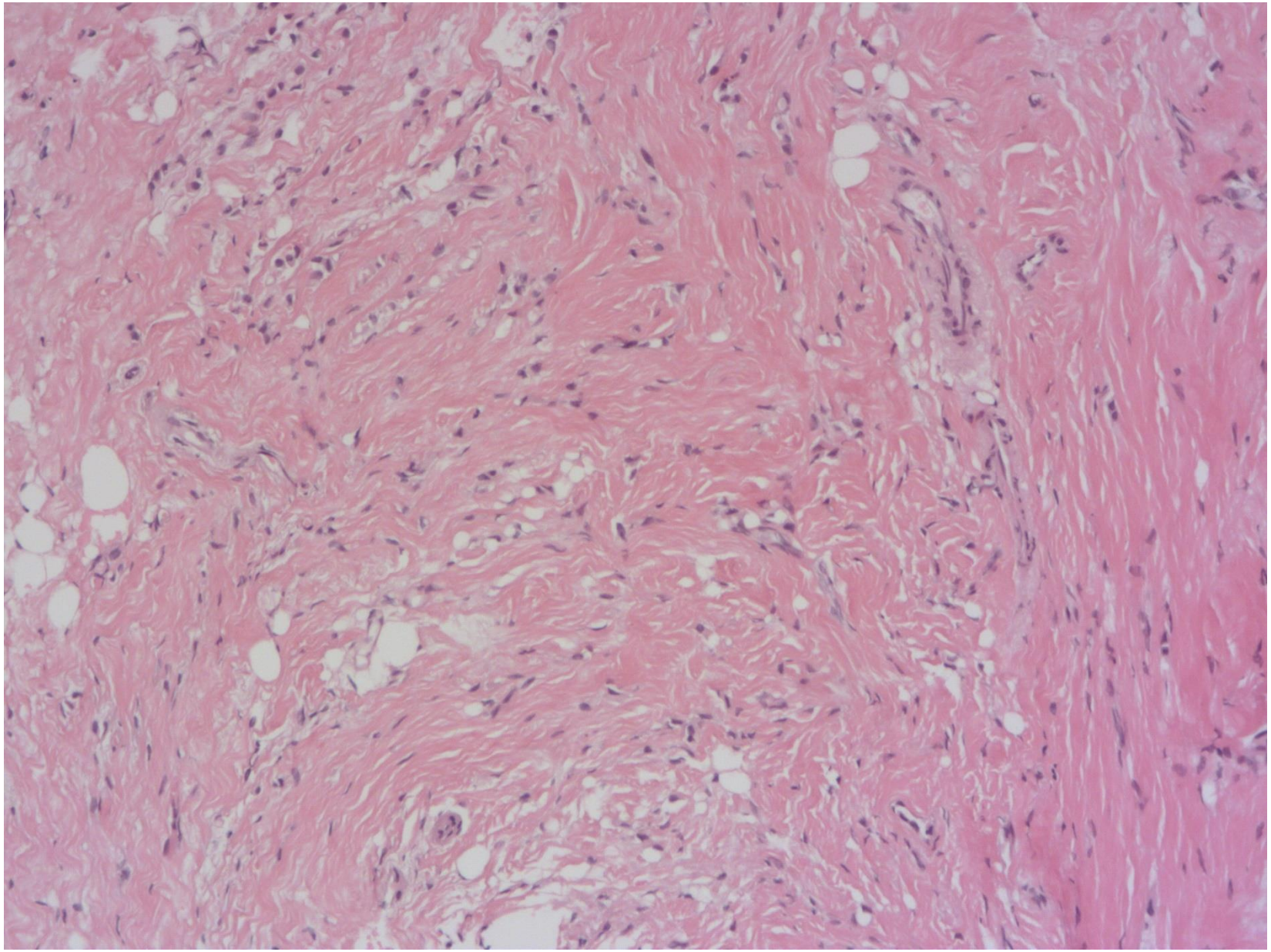

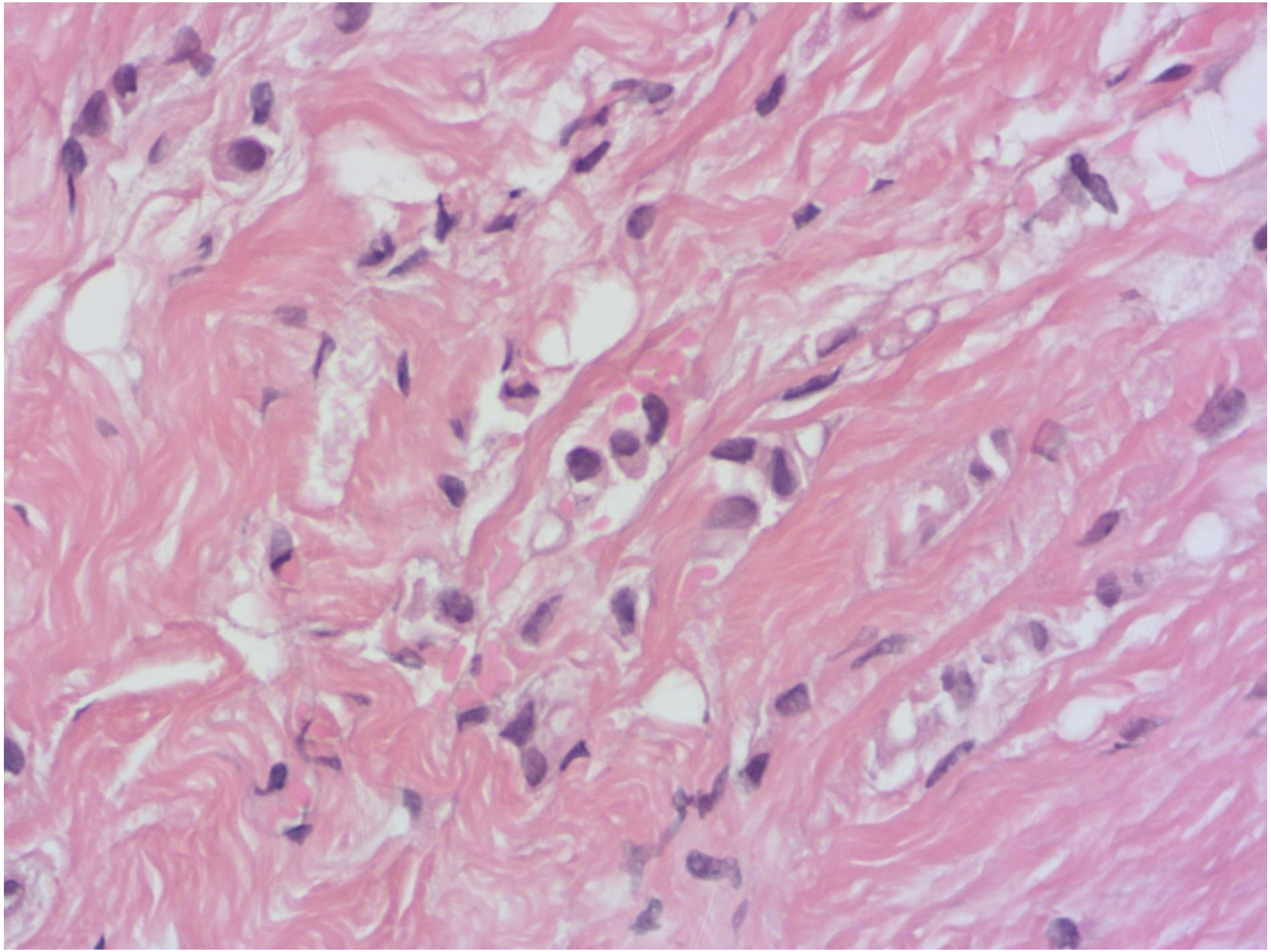

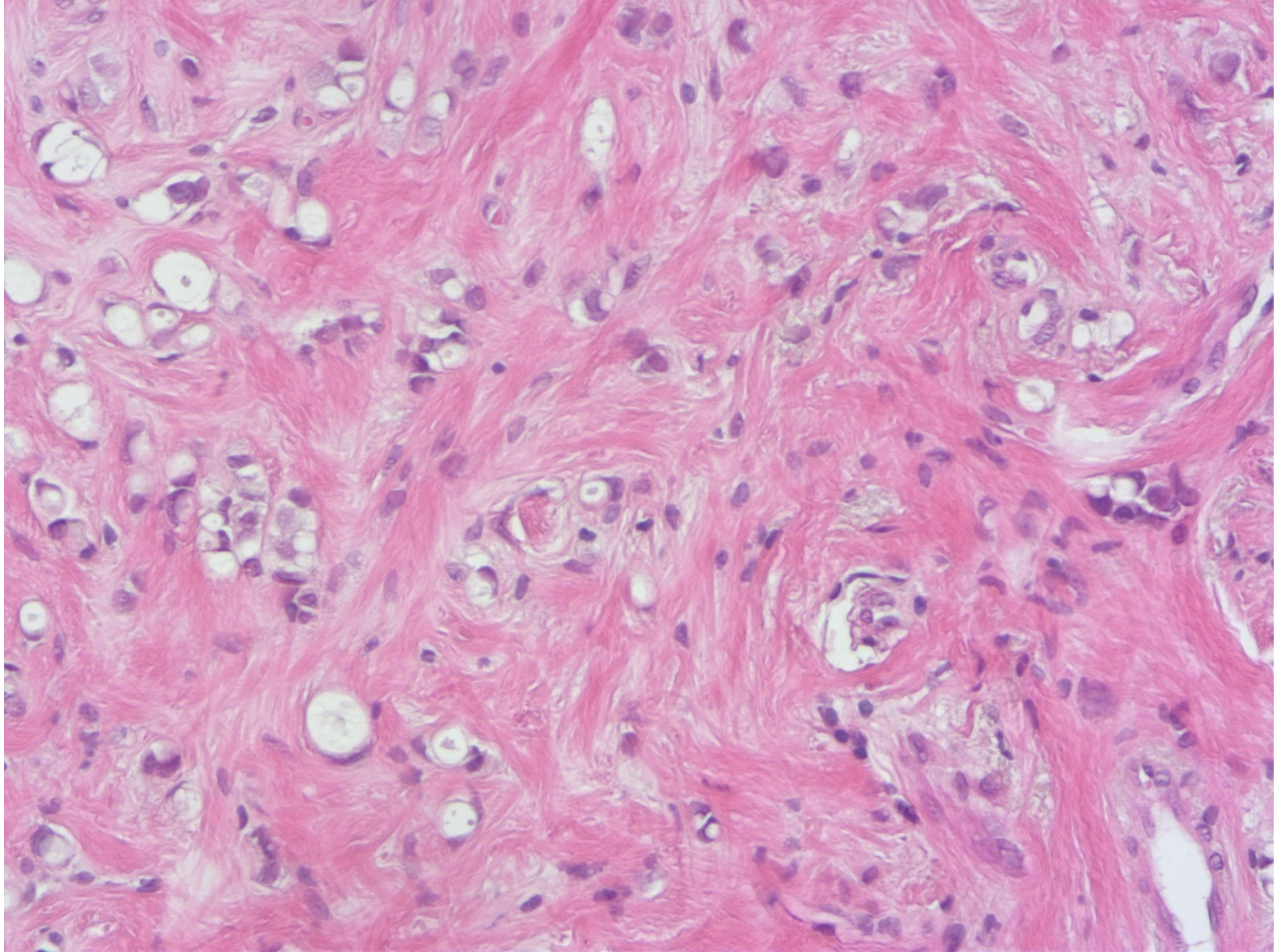

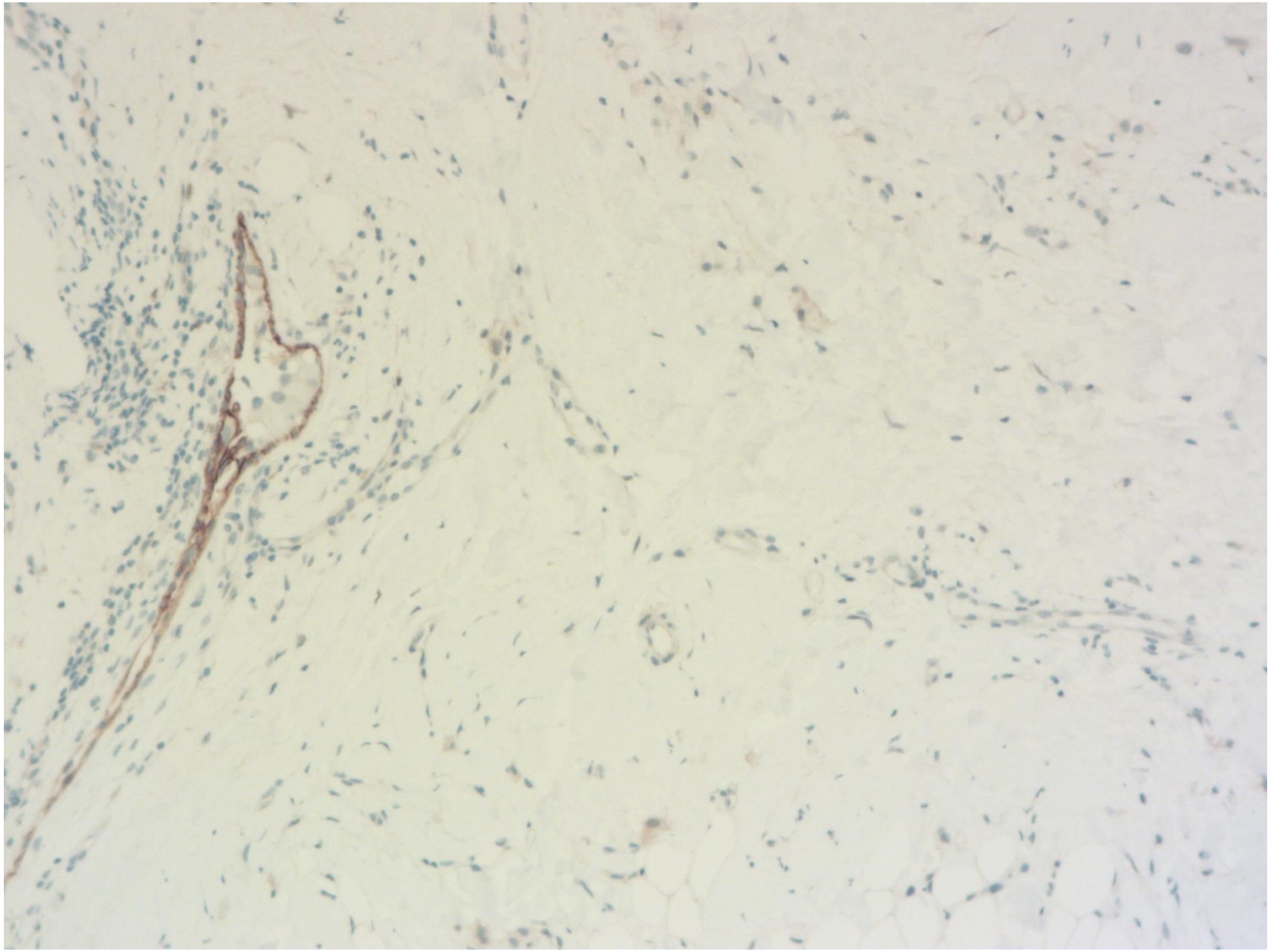

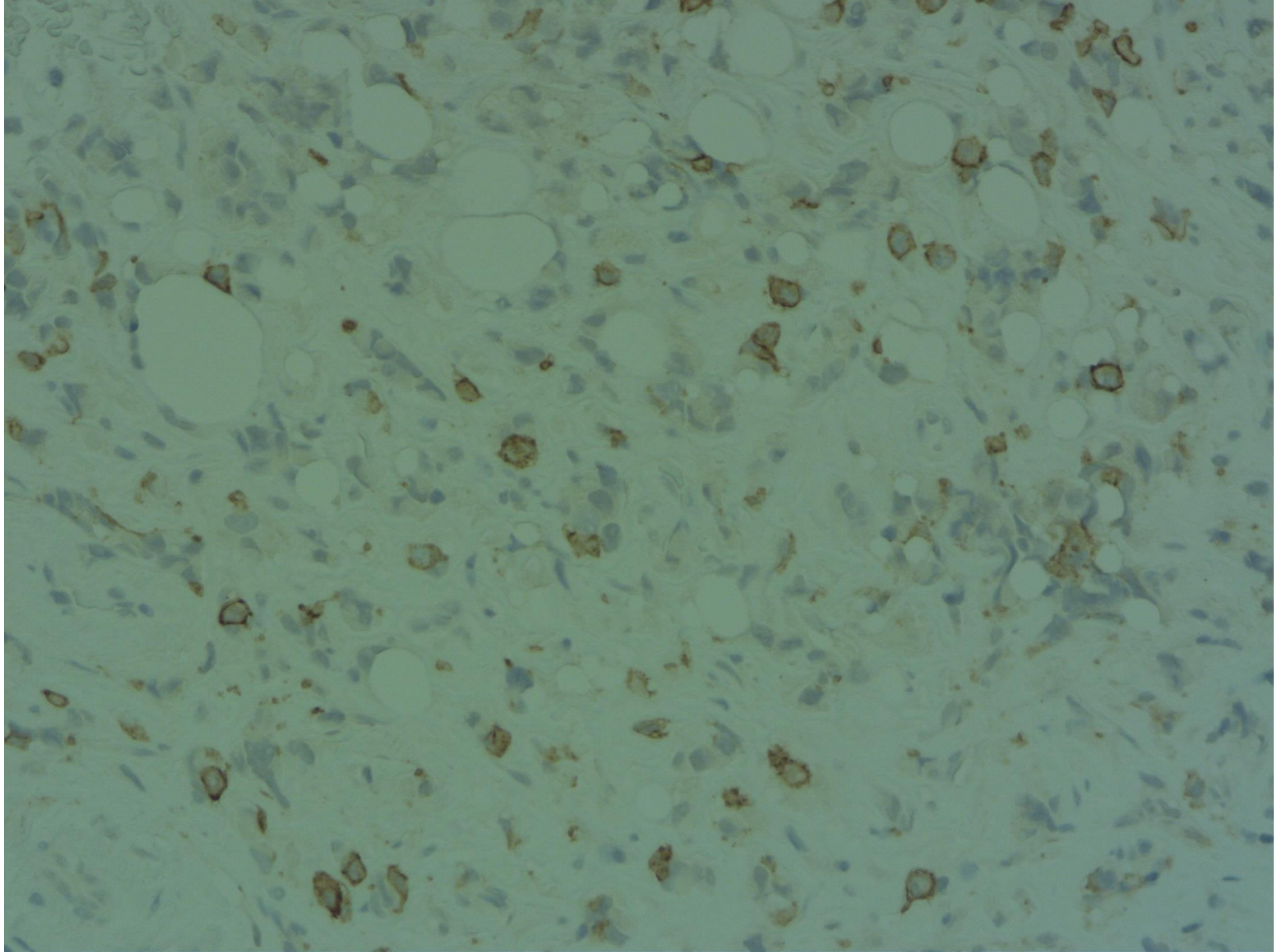

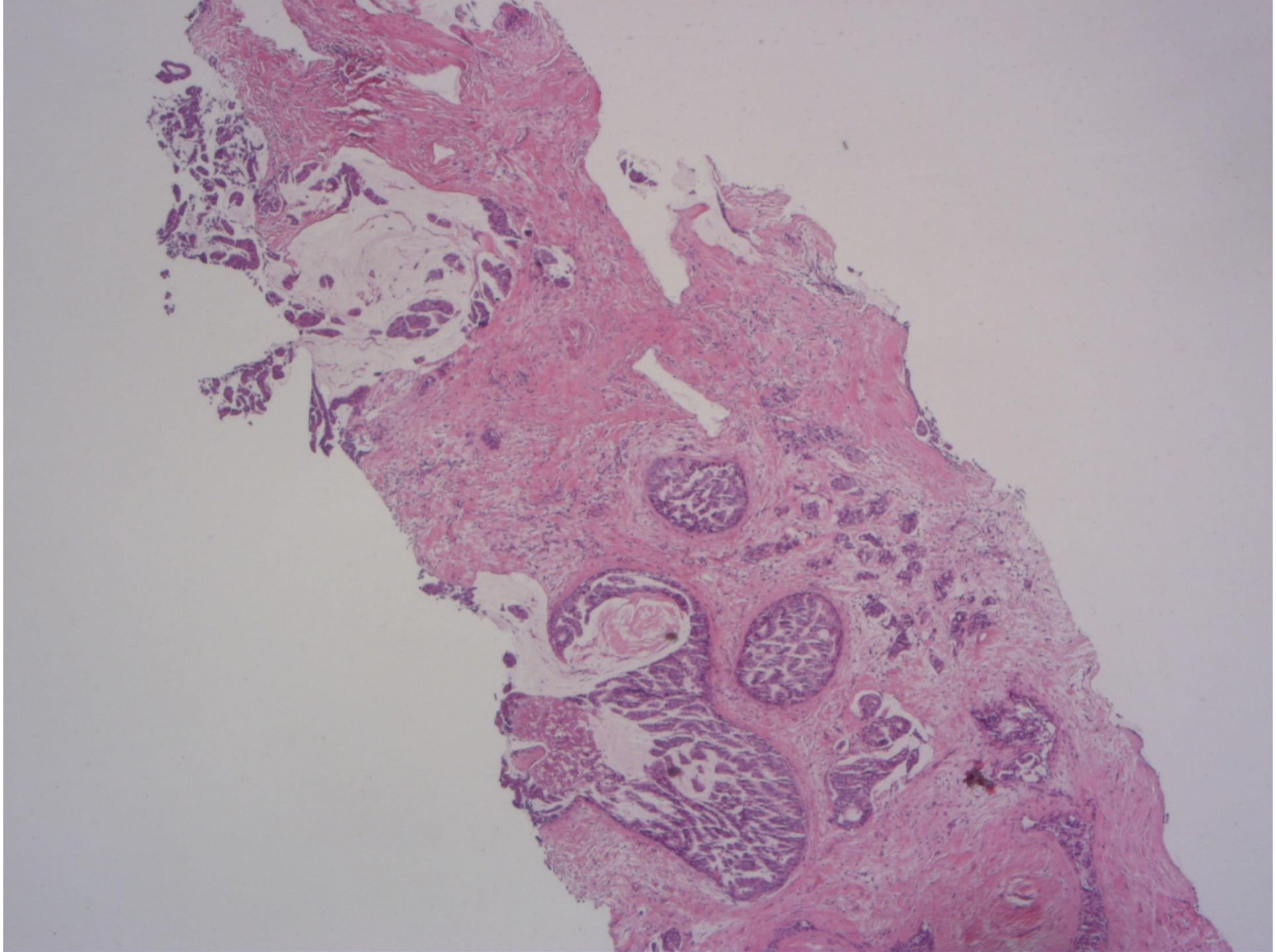

Metodo semiquantitativo per la definizione del grado istologico dei carcinomi infiltranti:

Formazione di tubuli e ghiandole:

>75% score 1

10-75% score 2

<10% score3

Pleomorfismo nucleare:

nuclei piccoli e uniformi score 1

nuclei moderatamente polimetrici e polimorfi score2

nuclei marcatamente polimetrici e polimorfi score 3

Conta mitotica:

dipendente dalle dimensioni del campo microscopico score 1-3

GRADING FINALE

3-5= GRADO 1

6-7= GRADO 2

8-9= GRADO 3

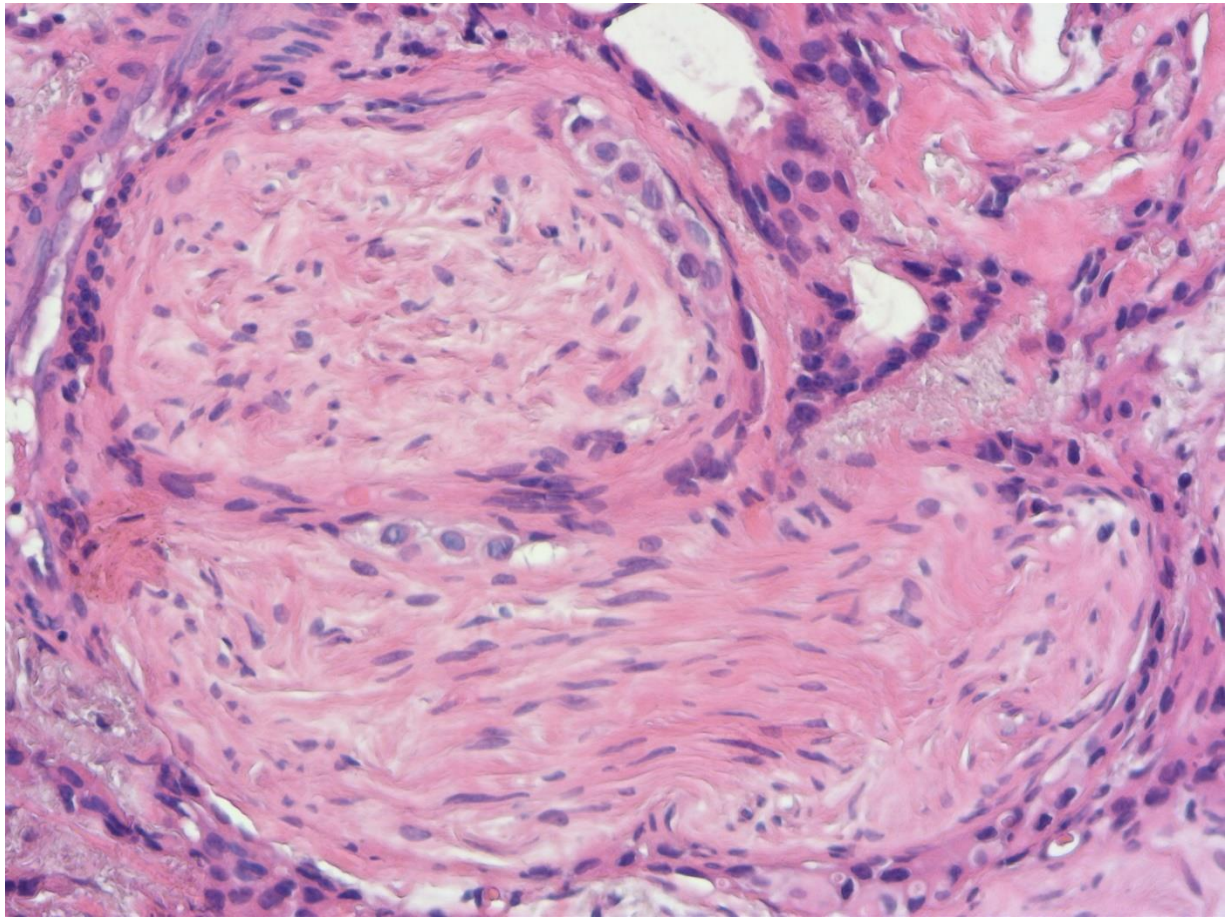

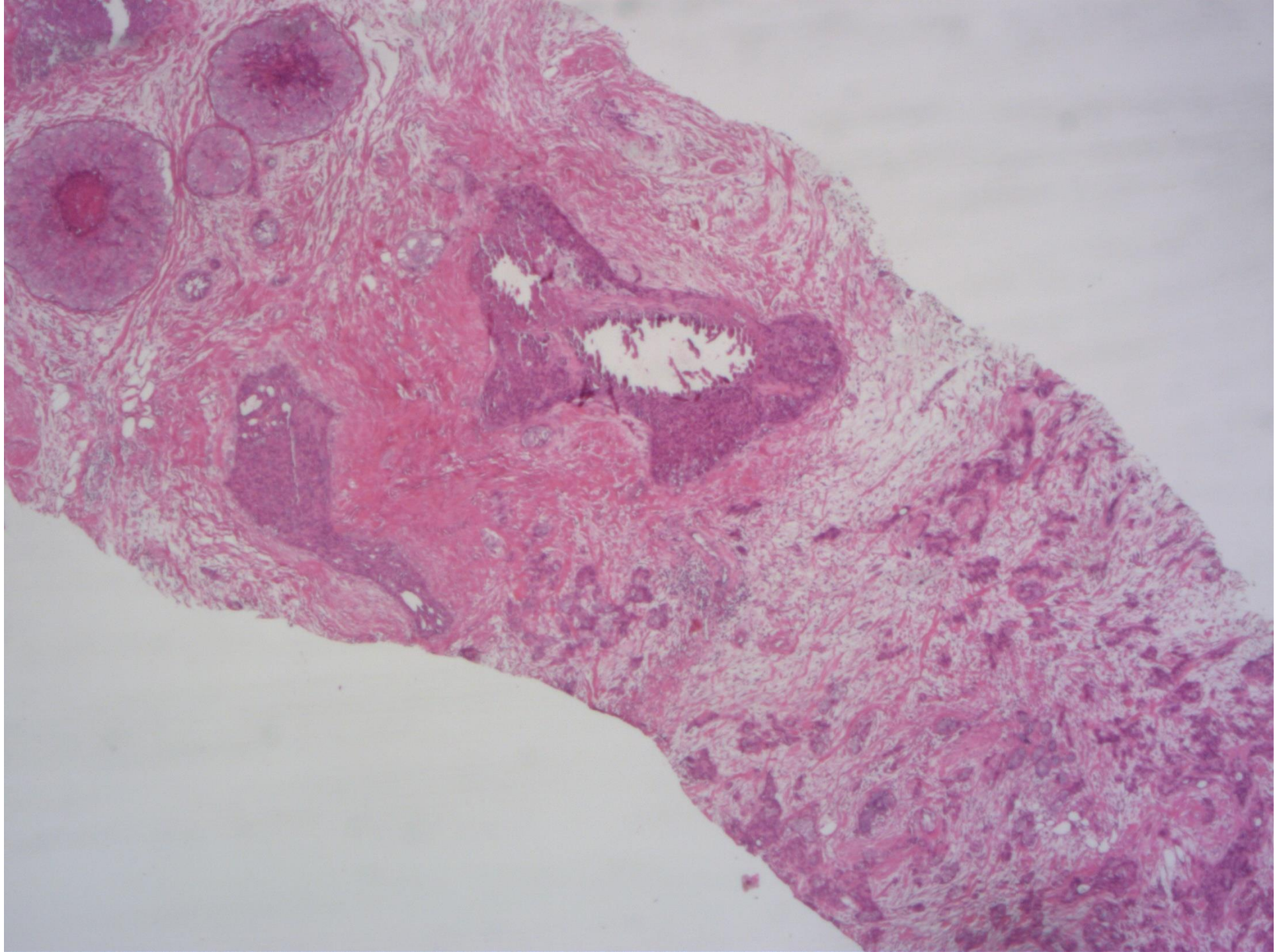

Il referto bioptico deve contenere ulteriori informazioni in caso di diagnosi di carcinoma:

Carcinoma infiltrante (B5b):

- numero e dimensioni dei frustoli
- istotipo;
- grado istologico (se non è possibile valutare il grado istologico, valutare il grado nucleare);
- necrosi e/o microcalcificazioni (per le microcalcificazioni specificare tipo e sede)
- presenza di eventuale invasione vascolare o perineurale;
- presenza di carcinoma in situ;
- ER, PgR, Ki-67 ed HER2, valutati e refertati secondo protocollo del Gruppo Italiano di Patologia Mammaria GIPaM, in caso sia programmata terapia neoadiuvante (in caso di tumori tripli negativi in pazienti candidate a terapia neoadiuvante, è raccomandato effettuare la valutazione dei *tumor infiltrating lymphocytes* (TILs).

La terapia neoadiuvante è l’opzione di scelta nei seguenti casi:

- Tumore mammario localmente avanzato,

  compresa la mastite carcinomatosa (stadio III)
- Tumore mammario operabile con mastectomia potenzialmente riconducibile a chirurgia conservativa. Anche i tumori ormonoresponsivi HER2 negativi possono essere suscettibili di terapia neoadiuvante quando l’obiettivo è la chirurgia conservativa
- Tumore mammario operabile con chirurgia conservativa ma con biologia aggressiva (tumore HER2 positivo, tumore Triplo Negativo)

La valutazione immunoistochimica dello stato dei recettori di ER e PR, del Ki67 e di HER2 permette di identificare in maniera surrogata i 4 sottogruppi fenotipici di carcinoma mammario che mostrano «relativa» corrispondenza con i 4 derivati dai profili di espressione genica:

- **Luminali A**: ER+, PR+, Ki67 basso (cut off 20%), HER2-
- **Luminali B/HER2-**: ER+, PR+, HER2-, Ki67 alto
- **Luminal B/HER2**+: ER+, PR+, qualsiasi Ki67, HER2+
- **HER2+:** ER-, PR-, HER2+
- **Triplo-negativo**: ER-,PR-,HER2-

ER

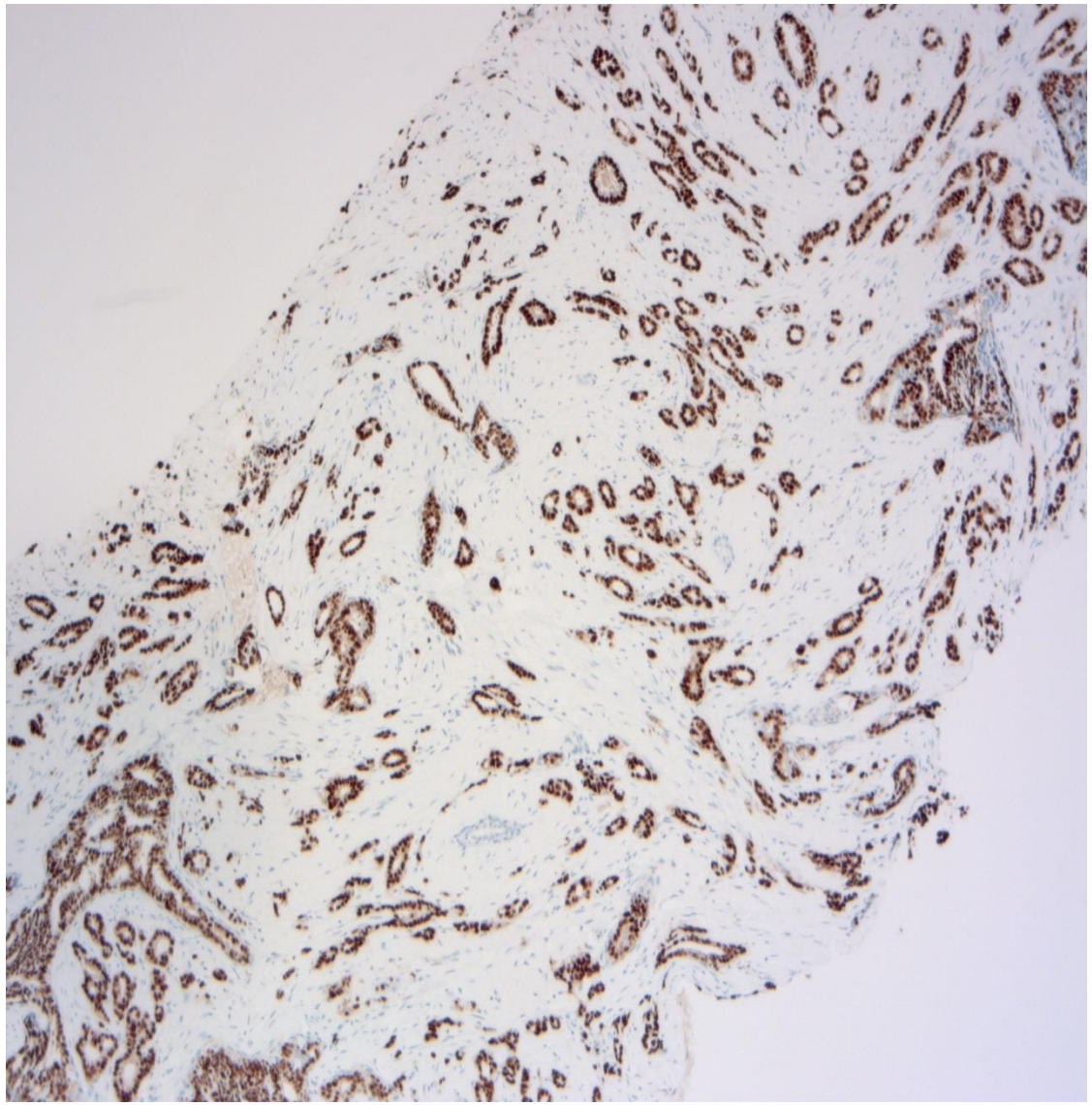

PR

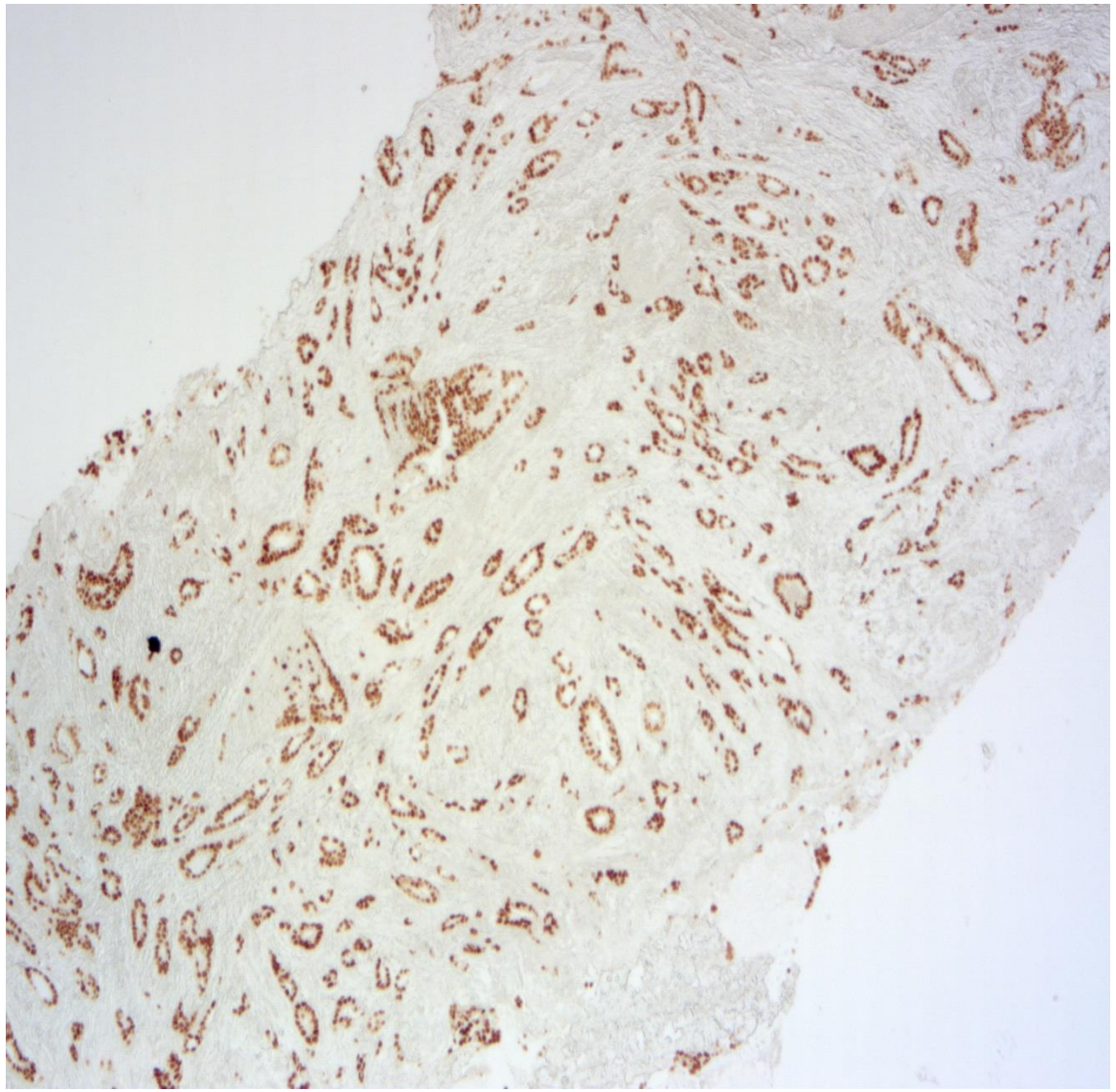

Low positive: ER + nell’1-10% delle cellule neoplastiche

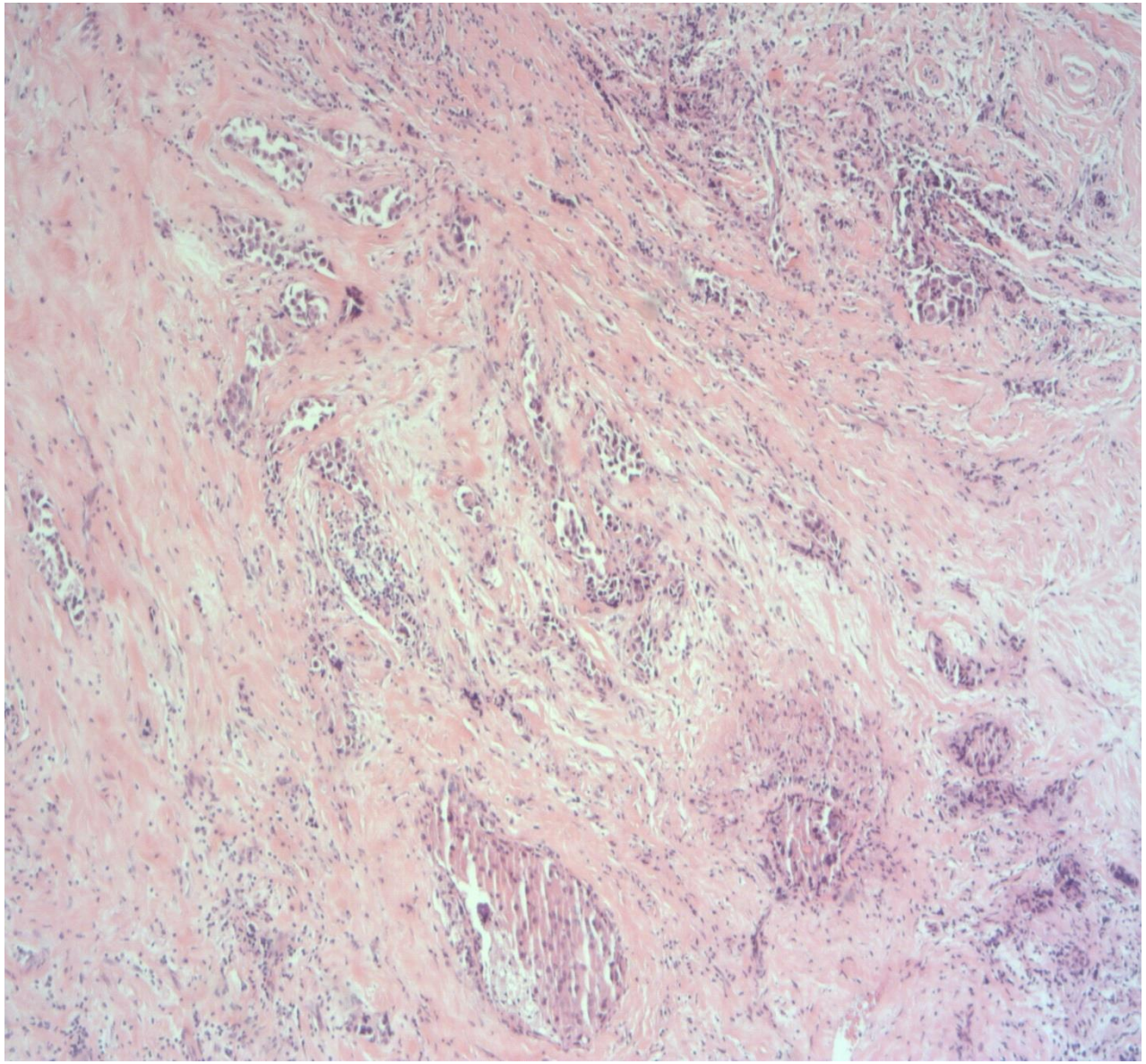

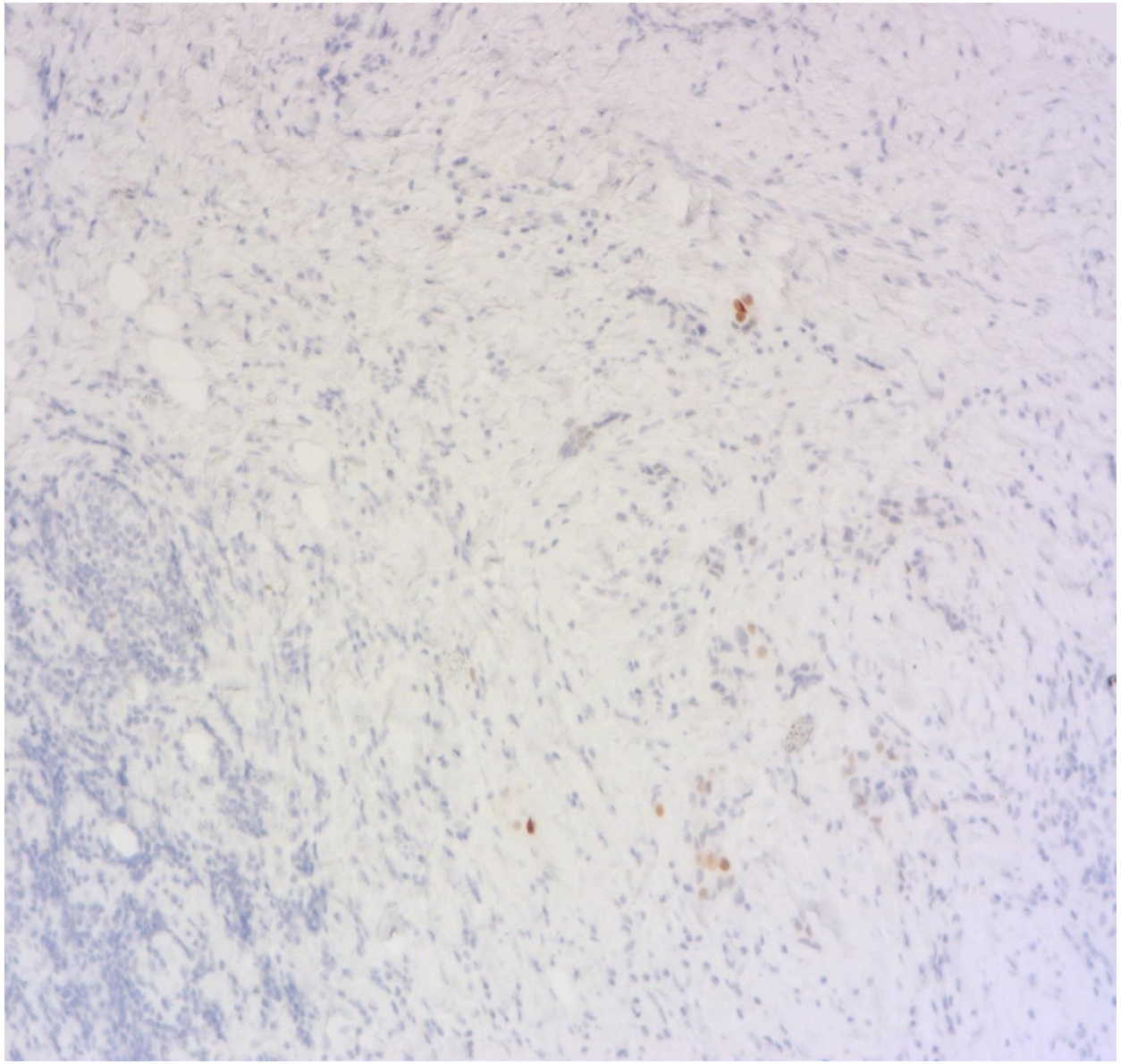

Ki67

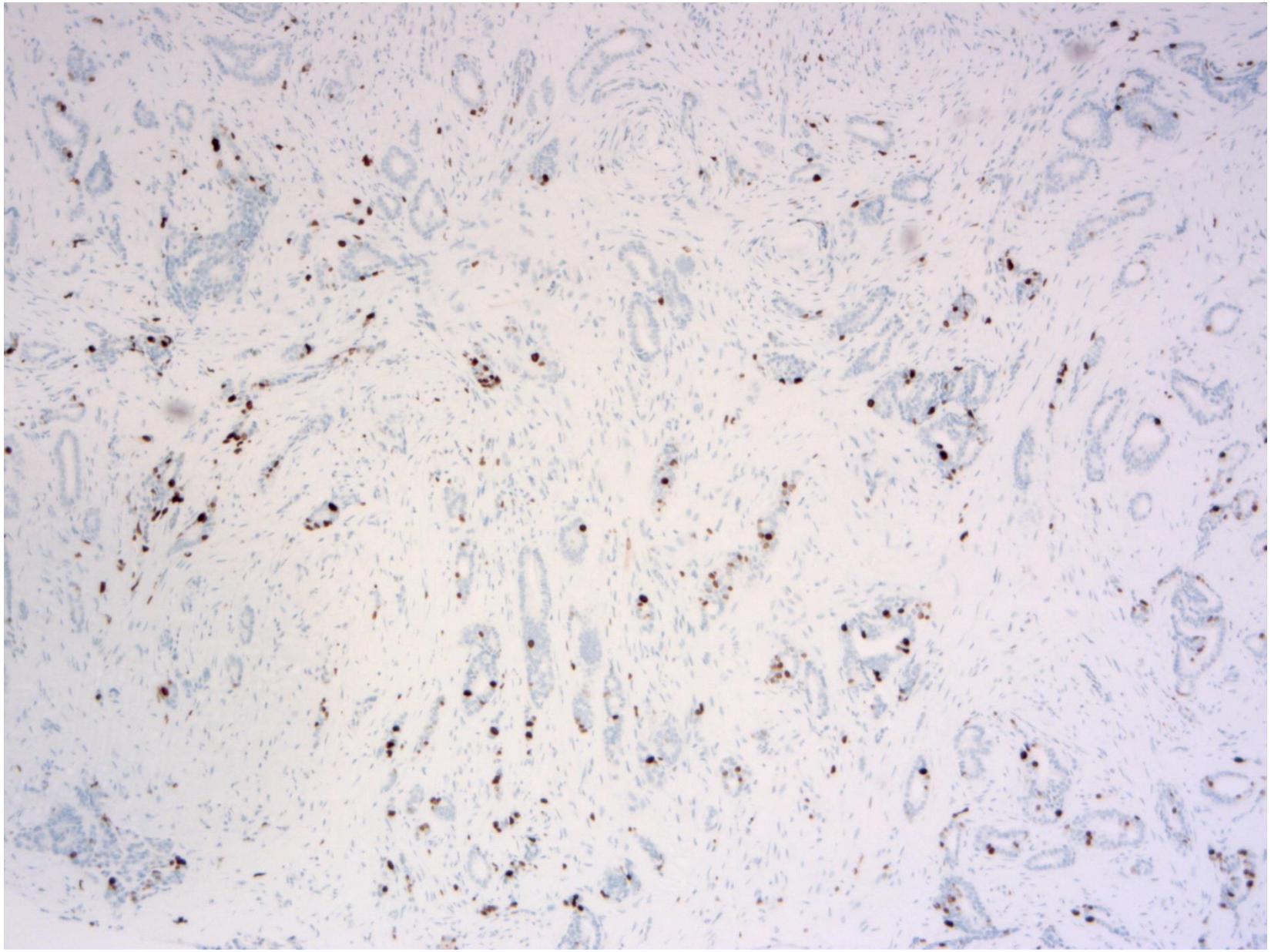

Ki67

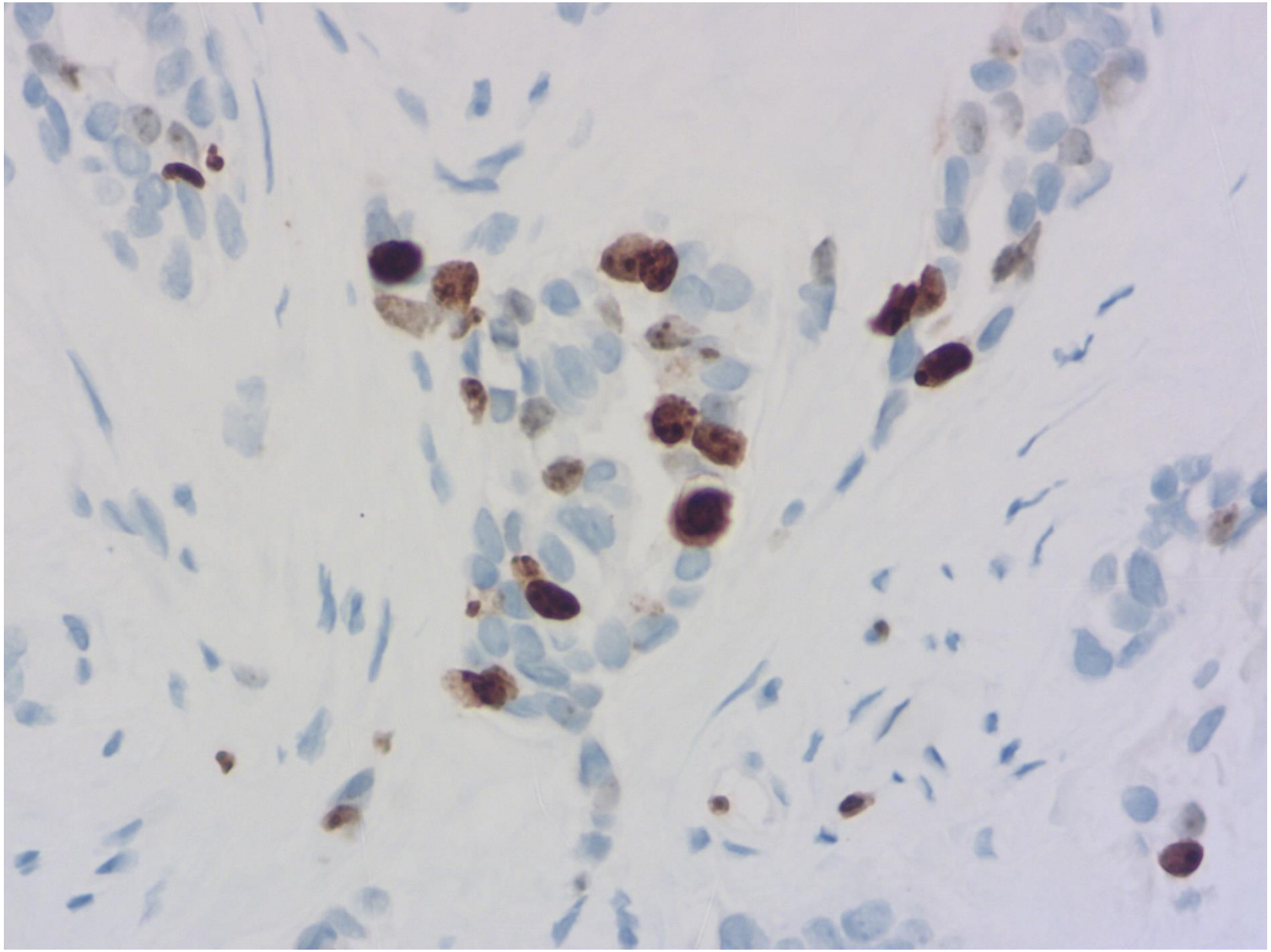

HER2:score1

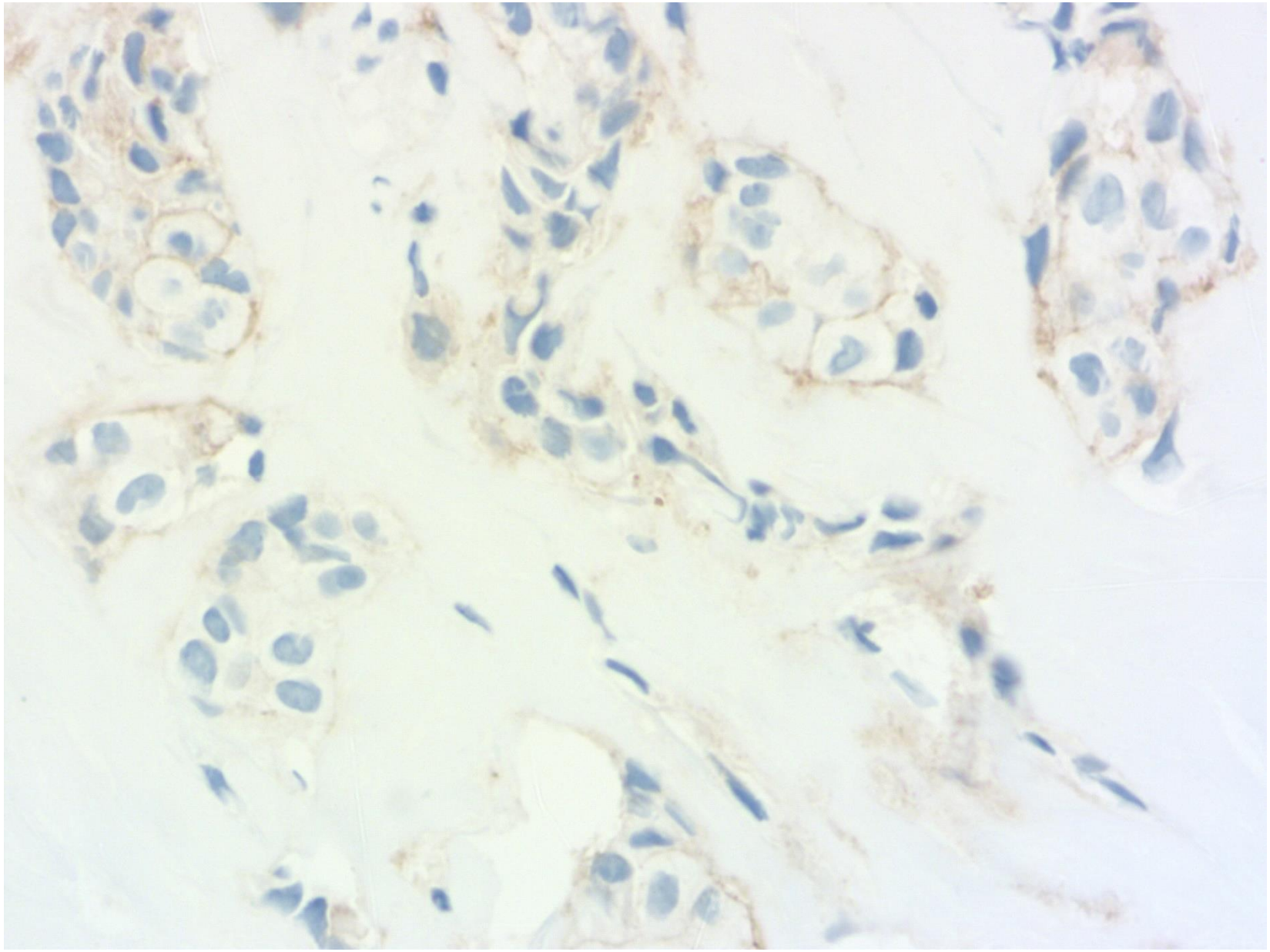

HER2:score3

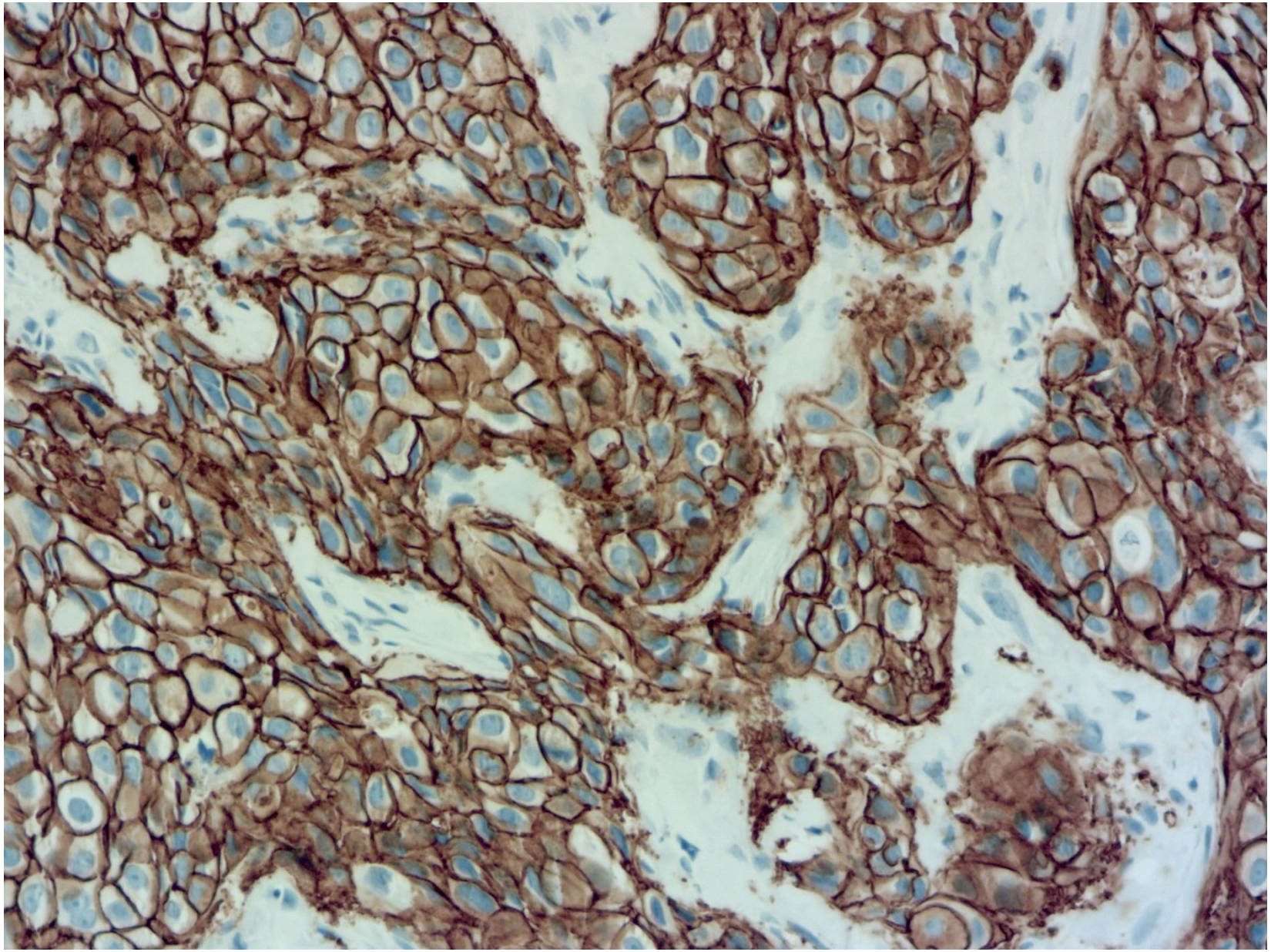

HER2:score2

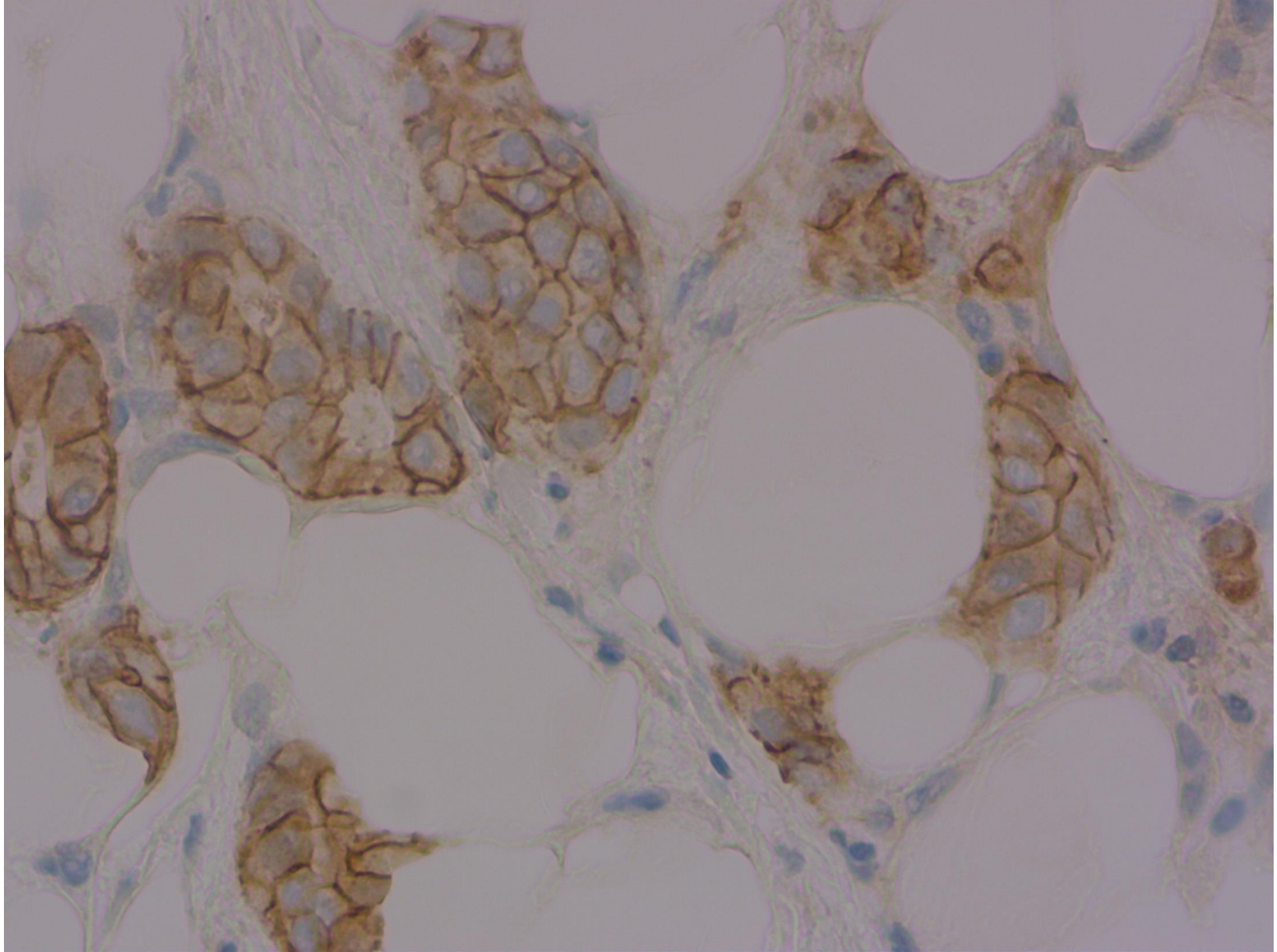

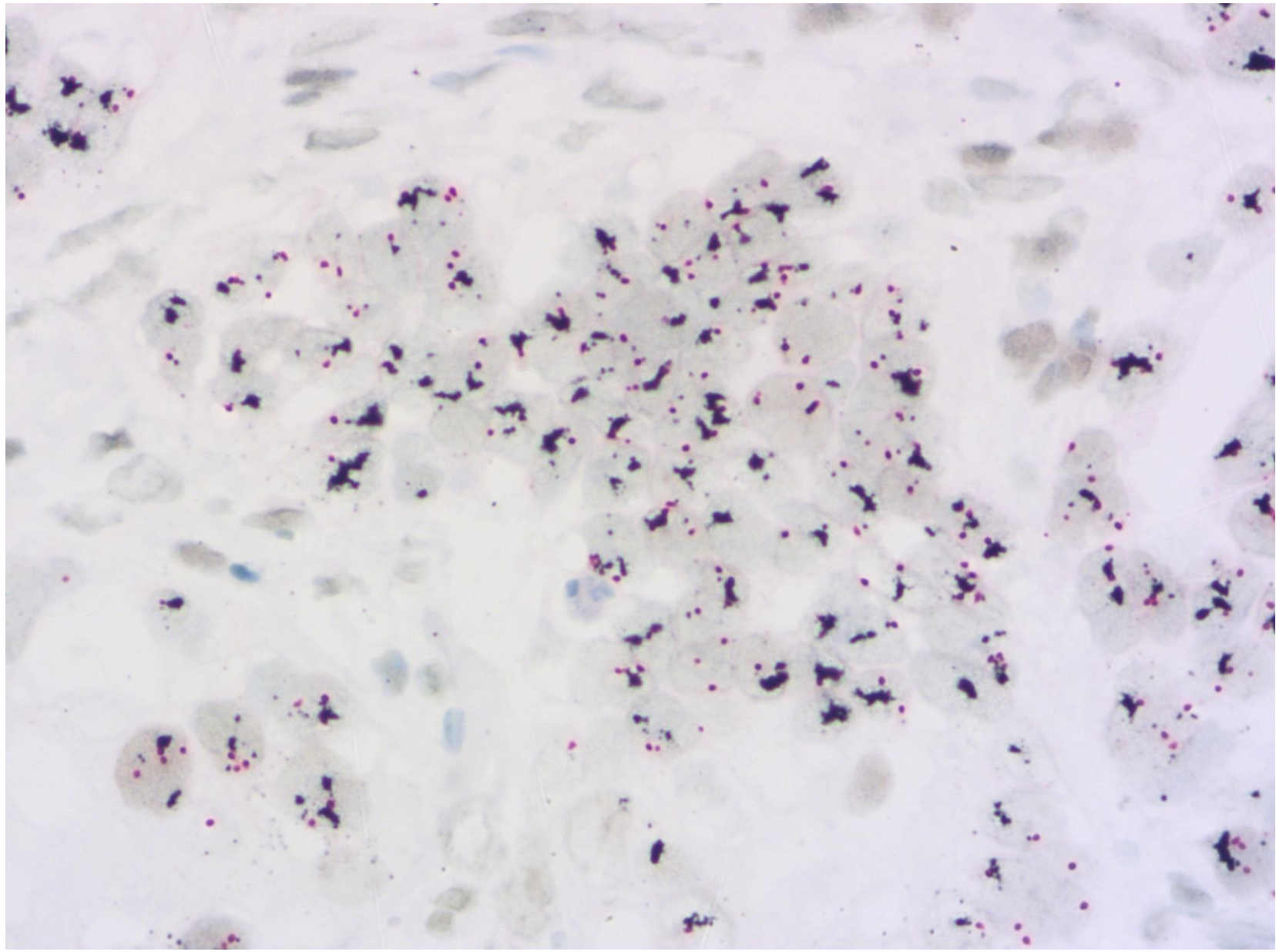

Il referto istologico bioptico deve contenere:

- **la diagnosi con categorizzazione secondo le Linee Guida Europee (categorie diagnostiche su biopsia):**

.B1 Inadeguato. Reperto normale, contrastante con il quadro clinico/strumentale

.B2 Patologia benigna. Lesioni papillari di diametro compreso nelle biopsie

.B3 Lesione ad incerto potenziale di malignità

.B4 Lesione sospetta per malignità

.B5 Lesione maligna

B5a (DCIS o LIN 3)

B5b Carcinoma invasivo o microinvasivo. Linfoma. Sarcoma

B5c Categoria raramente usata. Carcinoma in cui non è possibile stabilire l'invasività (dopo IHC e sezioni seriate).

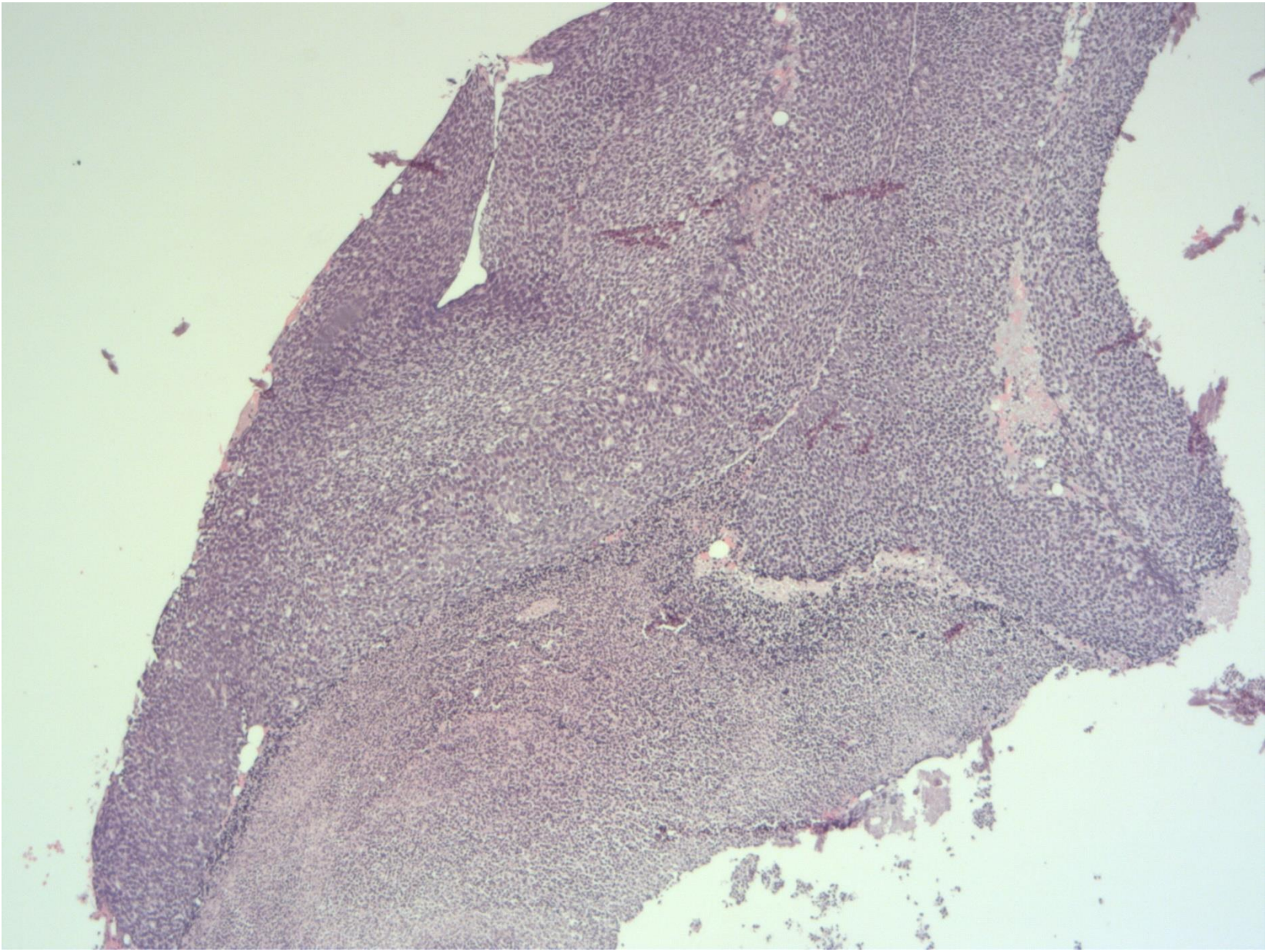

Grazie

per

l’attenzione