Metodi di valutazione della qualità del posizionamento: principi di validazione

Gisella Gennaro

Istituto Oncologico Veneto (IRCCS)

Mammografia e posizionamento

MAMMOGRAFIA

Breast(3D)

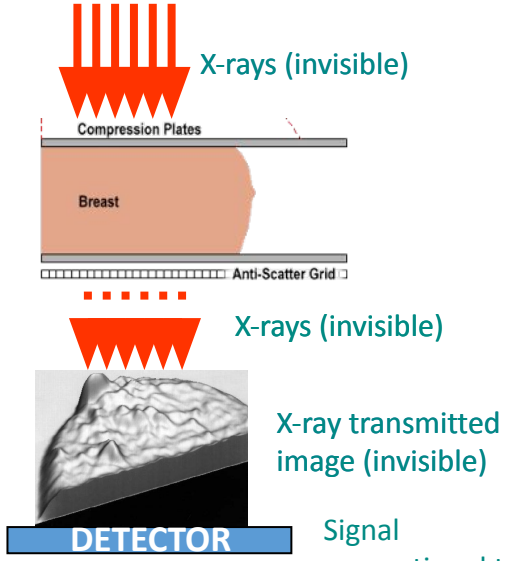

Mammography image (2D, visible)

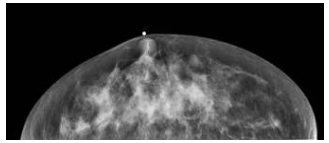

TOMOSINTESI

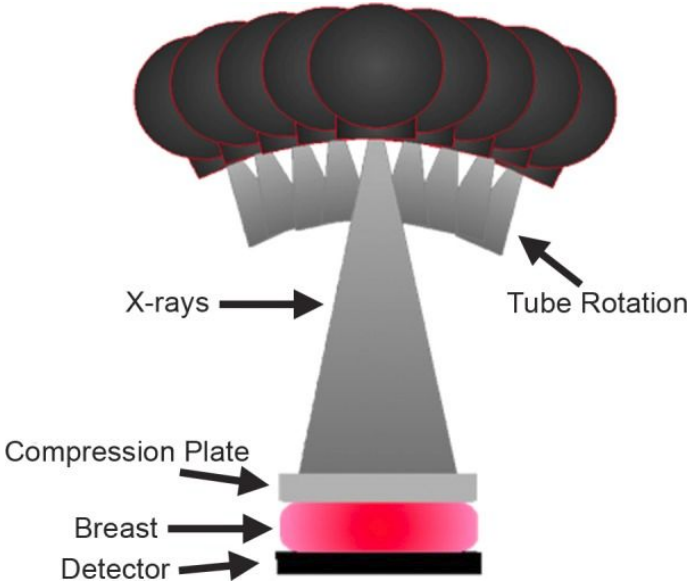

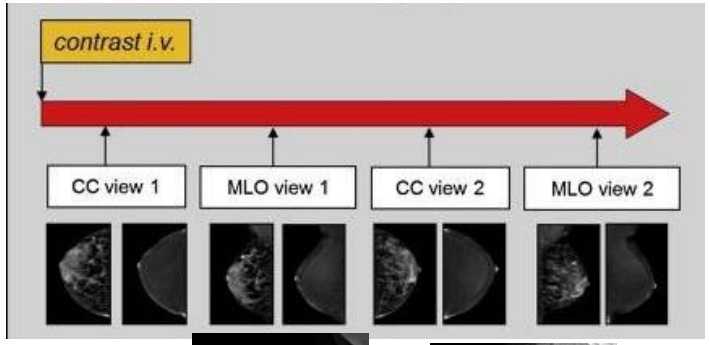

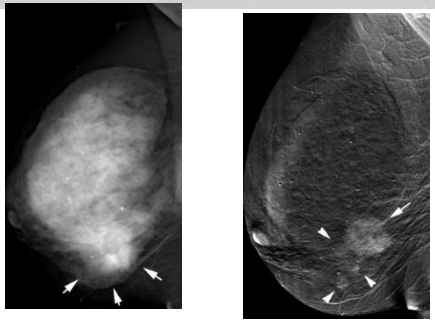

MAMMOGRAFIA CON MEZZO DI CONTRASTO

TUTTE LE TECNICHE MAMMOGRAFICHE HANNO IN COMUNE IL POSIZIONAMENTO DELLA MAMMELLA

Standardizzazione del posizionamento

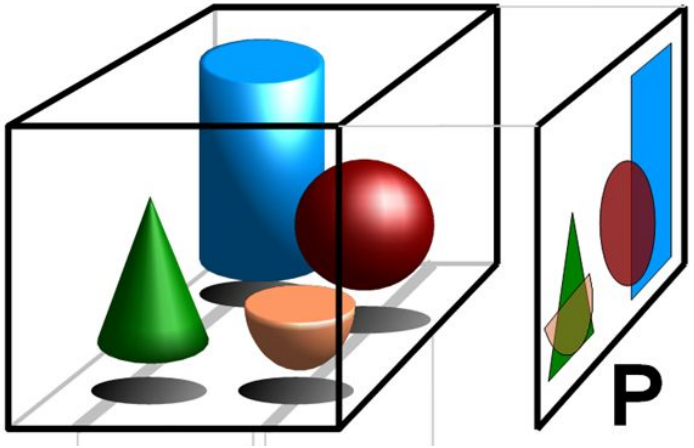

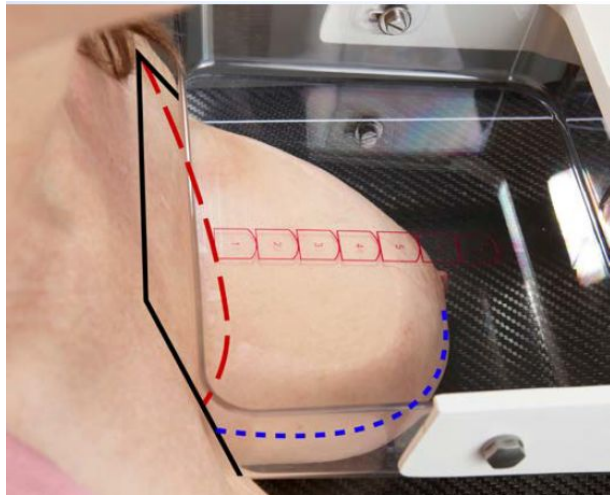

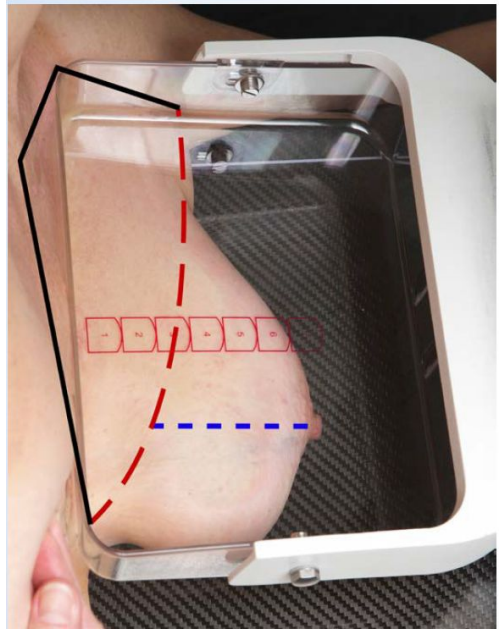

- LA MAMMOGRAFIA E' IMAGING PROIETTIVO
- NELL'IMAGING PROIETTIVO STRUTTURE APPARTENENTI A PIANI DIVERSI VENGONO PROIETTATE SULLO STESSO PIANO (IMMAGINE)
- PER LOCALIZZARE UN'AREA SOSPETTA SERVONO ALMENO DUE PROIEZIONI
- PER LOCALIZZARE UN'AREA SOSPETTA È NECESSARIO CONOSCERE LA "DIREZIONE DELLA PROIEZIONE"

Posizionamento e localizzazione

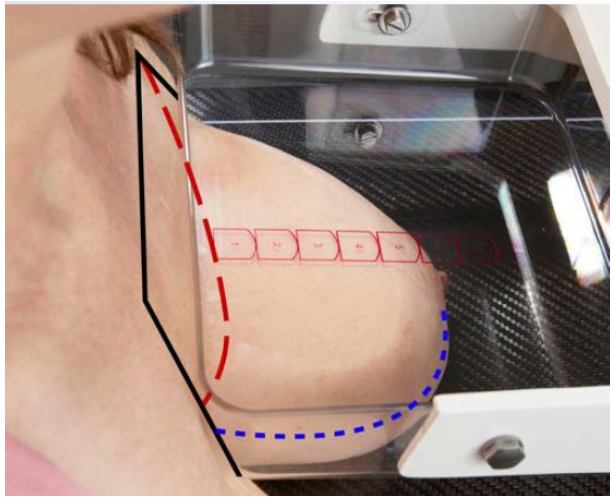

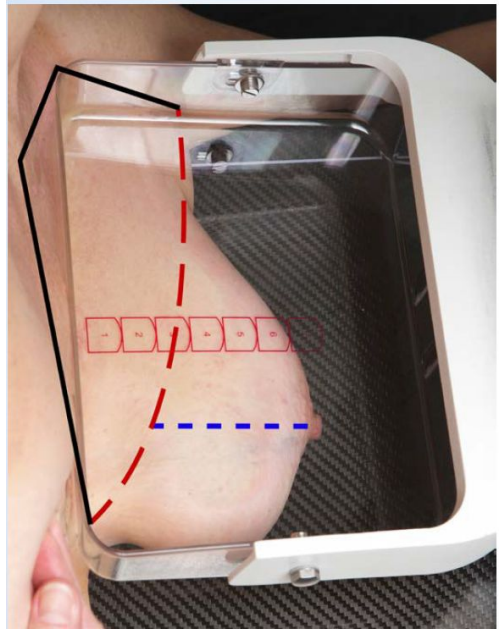

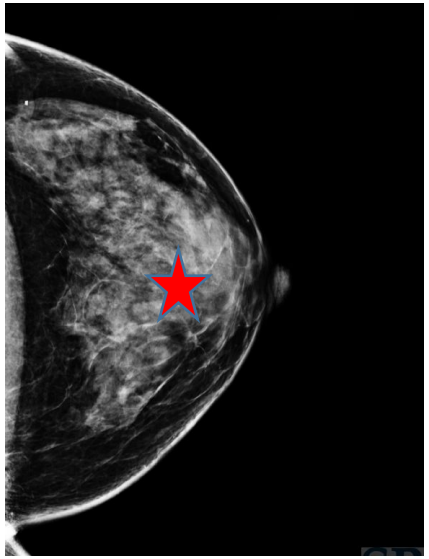

- Se il posizionamento nelle due proiezioni (cranio-caudale, CC, e medio-laterale-obliqua, MLO) è corretto
- L'eventuale lesione può essere correttamente localizzata e descritta dal radiologo
- La successiva biopsia riuscirà a prelevare il tessuto nell'area in cui c' è la lesione

Posizionamento e compressione

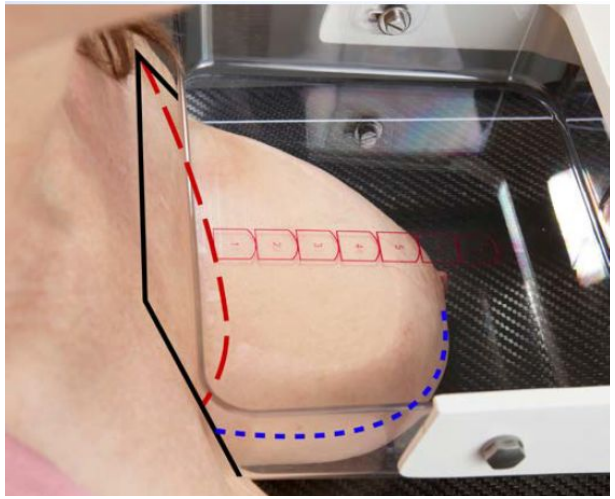

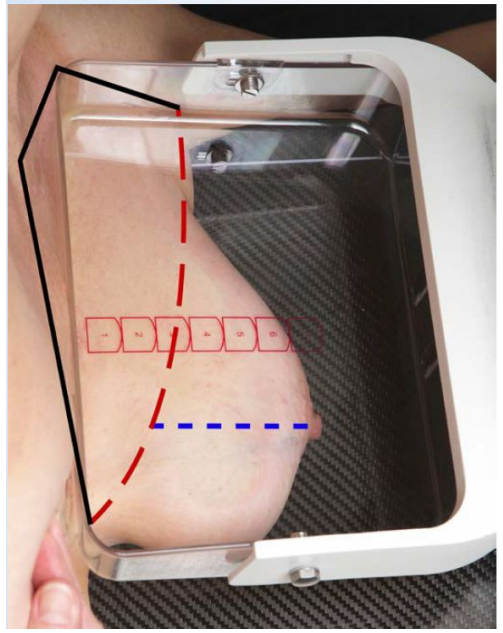

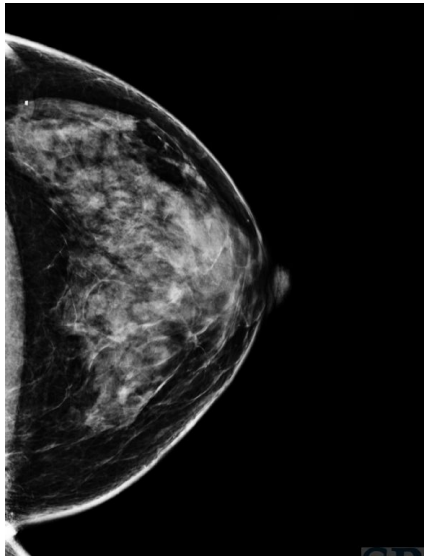

- La compressione è una condizione necessaria per permettere il corretto posizionamento della mammella
- Rende lo spessore circa uniforme: differenze di segnale sull'immagine attribuibile a differenze di "materiale" (non a differenze di spessore)
- Riduce scattering, tempo di esposizione, dose

Importanza del posizionamento

AJR Am J Roentgenol. 2002 Apr;178(4):797-803. doi: 10.2214/ajr.178.4.1780797.

Screening mammography: clinical image quality and the risk of interval breast cancer

Stephen H Taplin [1], Carolyn M Rutter, Charles Finder, Margaret T Mandelson, Florence Houn, Emily White

Results: We found 492 screen-detected and 164 interval-detected cancers that met study criteria. Cancer detection (sensitivity) was highest (84%) among patients with proper breast positioning, but when images failed this measure (33.4%), sensitivity fell to 66.3%. After adjustment for age, film date, and breast density, interval-detected invasive cancers were more likely after images failing positioning (odds ratio, 2.57; 95% confidence interval, 1.28-5.52%). Failures in overall quality were also associated with interval cancers when cases of ductal carcinoma in situ ($p = 0.037$) were included.

Conclusion: Invasive breast cancer detection by mammography may be improved through attention to correct positioning.

Correttezza del posizionamento

- **DIVERSI METODI (CHE SI SOMIGLIANO)**
- **CRITERI DESCRITTIVI (alcuni quantificabili)**
- **BASATI SU RIFERIMENTI ANATOMICI**

➡ ACR

➡ PGMI

➡ Emilia Romagna

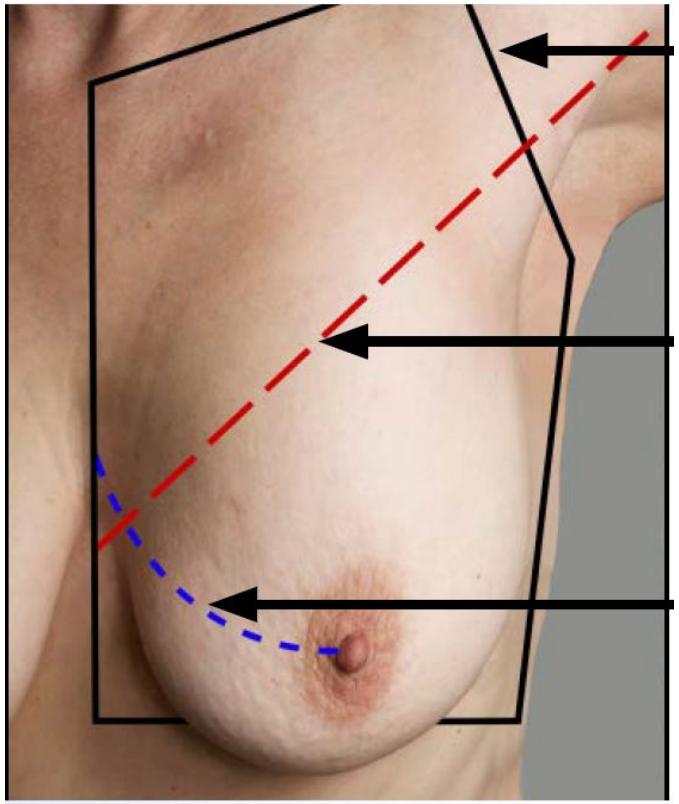

PGMI – CC views

1. All breast tissue imaged (fat tissue visualized posterior to glandular tissue)
   a. medial border well demonstrated
   b. nipple in profile (retro-areolar tissue well separated)
   c. nipple in the midline of imaged breast
   d. posterior nipple line (PNL) within 1 cm of PNL on MLO view
2. correct image identification (date, patient data, positional markers, radiographer identification)
3. correct exposure
4. good compression
5. absence of movement
6. ~~correct processing (film)~~
7. absence of artifacts
8. no skin folds
9. symmetrical images

PERFECT images: meet all criteria 1-9

GOOD images:

- all postero-medial tissue visualized
- nipple in profile and in midline of imaged breast
- meet criteria 2-6
- minor failure criteria 7-9

MODERATE images:

- most breast tissue imaged (nipple not in profile but clearly distinguishable from retro-areolar tissue; nipple not in midline)
- meet criteria 2-6
- Artefacts or skin folds which do not obscure the image
- asymmetrical images

INADEQUATE images:

- a significant part of the breast not imaged
- failure criteria 2-6
- overlying artefacts and skin folds obscuring the image

PGMI – MLO views

1. All breast tissue imaged (fat tissue visualized posterior to glandular tissue)
   a. pectoral muscle shadow to nipple level
   b. full width of the pectoral muscle
   c. nipple in profile (retro-areolar tissue well separated)
   d. infra-mammary fold well demonstrated
   e. PNL within 1 cm of PNL on CC view
2. correct image identification
3. correct exposure
4. good compression
5. absence of movement
6. ~~correct processing (film)~~
7. absence of artifacts
8. no skin folds
9. symmetrical images

PERFECT images: meet all criteria 1-9x

GOOD images:

- pectoral muscle well demonstrated
- nipple in profile
- infra-mammary fold (IMF) well demonstratedmeet criteria 2-6
- minor failure criteria 7-9

MODERATE images:

- most breast tissue imaged (pectoral muscle not to nipple level but posterior breast tissue adequately shown; nipple not in profile but clearly distinguishable; IMF not clearly demonstrated but breast tissue adequately shown)
- meet criteria 2-6
- artefacts or skin folds which do not obscure the image
- asymmetrical images

INADEQUATE images:

- a significant part of the breast not imaged
- failure criteria 2-6
- overlying artefacts and skin folds obscuring the image

Valutazione del posizionamento

RegioneEmilia-Romagna

PREVENZIONE COLLETTIVA E SANITA' PUBBLICA

Protocollo di valutazione della qualità tecnica dell'esame mammografico

95

Programma di screening mammografico della Regione Emilia-Romagna

CLASSI	RANGE
P = PERFETTO (Perfect)	Da 0 – a 0,1
O = OTTIMO (Optimum)	Da 0,20 – a
B = BUONO (Good)	Da 1,10 – a
M = MEDIOCRE (Moderate)	Da 2,55 – a
I = INADEGUATO (Inadequate)	Da =>4 a 5
IR = INADEGUATO DA RIPETERE (Inadequate To repeat)	Superiore a

CRITERI DI VALUTAZIONE 2017	
A- Capezzolo in asse	1
B- Visione completa Mammella Quadrante Interno e/o spazio retromammario	0,50
B1-Visione completa Mammella Quadrante Esterno e/o spazio retromammario	0,50
C- Simmetria Ghiandolare	0,10
D- Grandi / Estesi Artefatti : Pieghe che alterano la lettura, spalla, naso, mento etc. (SOLO CR : PLATE con ghost, graffi, distacchi che alterano la lettura)	0,50
D1- Piccoli / Poco Estesi Artefatti : Pieghe che NON alterano la lettura e/o fuori campo, spalla, naso, mento, etc.(SOLO CR : PLATE con ghost, graffi, distacchi che NON alterano la lettura)	0,10
E- Compressione >= 5 daN (immagine flou da movimento, disomogeneità forza di compressione)	0,25
F- Rotazione Ghiandolare Int / Est x CC + Sup / Inf x OBL	0,25
G- Muscolo Pettorale Disteso e Visibile fino a livello del capezzolo + QSE	1
H- Visualizzazione Solco Sottomammario + QII	0,75
H1- Visualizzazione Solco Sottomammario Parziale	0,25

PERFETTO 0 - 0,10
OTTIMO 0,20 - 1,05
BUONO 1,10 - 2,50
MEDIOCRE 2,55 - 3,95
INADEGUATO =>4
INADEGUATO DA RIPETERE =>5

SERVIZIO SANITARIO REGIONALE EMILIA-ROMAGNA

Auto-valutazione del posizionamento

	PROIEZ CC DESTRA									PROIEZ CC SINISTRA									PROIEZ OBL DESTRA										PROIEZ OBL SINISTRA									
CONTATORE	Capezzolo in asse	Visione mammella QI+retro	Visione mammella QE+retro	simmetria ghiandolare	grandi artefatti pieghe	piccole pieghe artefatti	compressione	rotazione int\est	**PUNT CC DX**	Capezzolo in asse	Visione mammella QI+retro	Visione mammella QE+retro	simmetria ghiandolare	grandi artefatti pieghe	piccole pieghe artefatti	compressione	rotazione int\est	**PUNT CC SN**	Capezzolo in asse	simmetria ghiandolare	grandi artefatti pieghe	piccole pieghe artefatti	compressione	rotazione sup\inf	Muscolo pettorale (disteso e fino al capezzolo)	solco+QII (0,75)	solco parziale (0,25)	**PUNT OBL DX**	Capezzolo in asse	simmetria ghiandolare	grandi artefatti pieghe	piccole pieghe artefatti	compressione	rotazione sup\inf	Muscolo pettorale (disteso e fino al capezzolo)	solco+QII (0,75)	solco parziale (0,25)	**PUNT OBL SN**
x			x					0.10									0.00		x					x	x	x	2.10	x			x				x		1.85
x		X	X				X	0.85									0.00		X	X				X	X		2.35			X						0.50
x								1.10									0.00	X			X					X	1.35									0.00
x								0.00									0.00			X							0.50			X	X					0.60
x		x		x				0.60									0.00									x	0.25			x						0.50
x								0.00			x		x				0.60		x					x	x	x	2.10									x	0.25
x								0.00					x				0.35			x							0.50			x					x		1.25
x								0.00	x	x	x	x	x				2.10				x				x	x	1.10	x						x	x	x	3.00
x		x		x		x		x	0.95								0.00		x		x			x	x	x	2.20				x				x		0.85
x								0.00	x				x				1.10	x							x	x	2.00	x			x				x	x	2.10
x						X		0.10							X		0.10	X	X		X				X	X	2.20				X				X	X	1.10
x		X		X		X		X	0.95						X		X	0.35								X	0.25							X		X	1.25
x								0.00		X							1.00				X	X			X		1.60										0.00
x	x	x		x				x	1.85						x		x	0.35									0.00		x					x			1.10
x								0.00									0.00				x					x	0.75			x						x	0.75
x								0.00			x						x	0.75	x		x			x			x	2.00	x								x	1.25
x								0.00	x	x			x				1.60										0.00	x			x						1.10
x								0.00				x	x				0.60								x	x	1.00								x	x	1.00
x			x	x				x	0.85								0.00	x			x				x		2.25			x					x		1.25
x								0.00	X								1.00				X	X			X		1.35				X					X	0.35
x		X						X	0.75		X						X	0.75							X	X	X	2.00							X	X	X	2.00
x								0.00					X				0.10									X	0.25									X	0.25
x						X		0.10									0.00								X	X	1.00	X							X	X	2.00
x								x	0.25								x	0.25								x	0.75				x				x		0.85
x								0.00					x				0.10									x	0.75								x	x	1.00

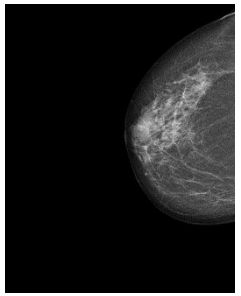

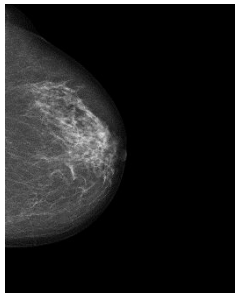

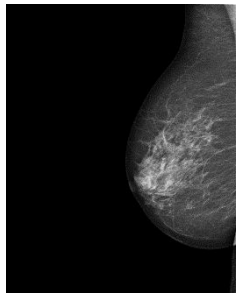

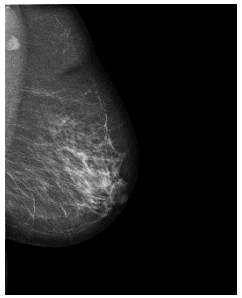

Auto-valutazione: vantaggi

- **FORMIDABILE STRUMENTO DIDATTICO**
- **AIUTA A CAPIRE:**
  - **COME SI VALUTA LA QUALITÀ DELLE IMMAGINI MAMMOGRAFICHE (E QUINDI COME SI DOVREBBE ESEGUIRE UNA MAMMOGRAFIA)**
  - **QUALI SONO GLI ERRORI (PROPRI) PIU' FREQUENTI**





SE IL METODO È CONDIVISO IN TEAM PERMETTE IL CONFRONTO TRA TSRM E LA CRESCITA DEL TEAM STESSO

Auto-valutazione: limiti

- **LA VALUTAZIONE “MANUALE” (auto-valutazione) RICHIEDE TEMPO**
- **METODO STATISTICAMENTE DEBOLE**
  - Purtroppo le mammografie che ciascun TSRM può auto-valutare con questi metodi sono poche (ben che vada alcune decine). Anche mettendo insieme le valutazioni di tutti i TSRM si ha un quadro molto sottocampionato della situazione.
  - Attenzione a fare confronti basati su questi (piccolo) numeri. Le conclusioni possono essere inesatte (anche se l’auto-valutazione è faticosa).

Auto-valutazione: limiti

- I METODI DI AUTO- VALUTAZIONE INCLUDONO ELEMENTI DI SOGGETTIVITÀ
- METODI SCARSAMENTE RIPRODUCIBILI (VARIABILITÀ INTER- E INTRA-OSSERVATORE)



Auto-valutazione: riproducibilità

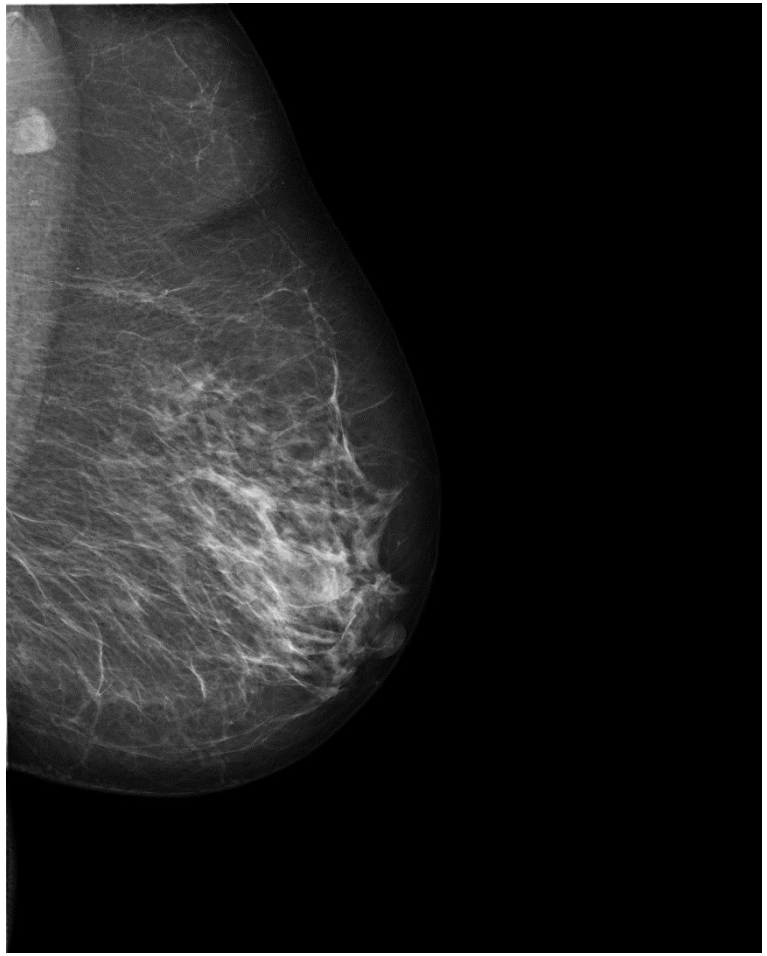

	TSRM 1	TSRM 2	TSRM 3	TSRM 4	TSRM 5	TSRM 6	TSRM 7	TSRM 8	TSRM 9
Capezzolo in asse	✗	✗	✗	✗	✗	✗	✗	✗	✗
Simmetria ghiandolare	✓	✓	✓	✓	✓	✓	✓	✓	✓
Grandi artefatti/ pieghe	✓	✓	✓	✓	✗	✓	✓	✗	✗
Piccoli artefatti/ pieghe	✗	✗	✗	✓	✗	✓	✓	✓	✓
Compressione	✓	✓	✓	✓	✓	✓	✓	✓	✓
Rotazione	✓	✓	✓	✓	✓	✗	✗	✓	✓
Muscolo pettorale (distensione)	✓	✓	✓	✗	✗	✓	✓	✗	✗
Solco + QI	✗	✗	✓	✗	✗	✗	✓	✗	✗
Solco parziale	✓	✓	✓	✗	✓	✓	✗	✗	✗

Auto-valutazione: riproducibilità

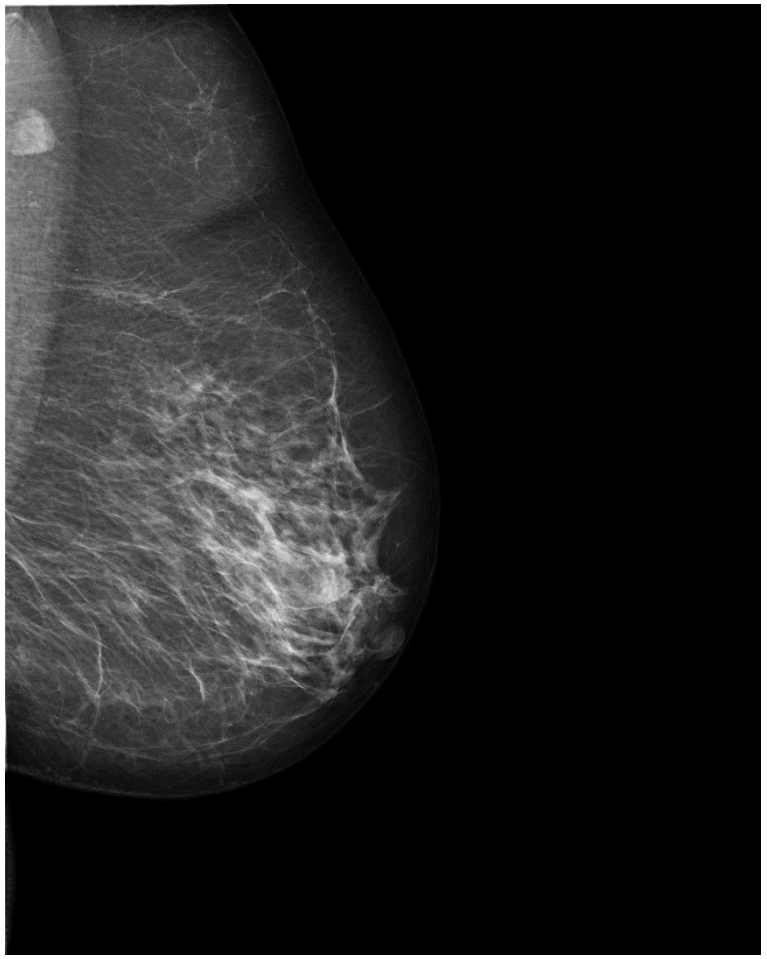

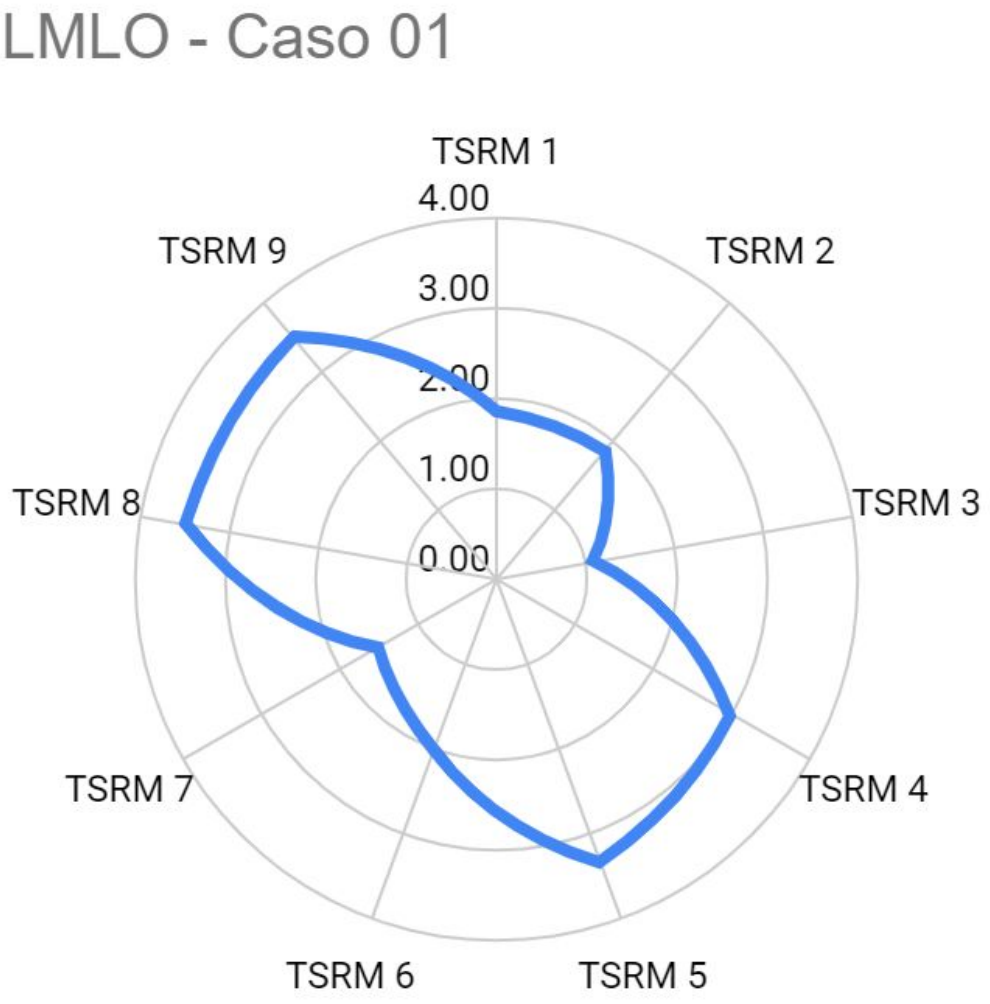

Riproducibilità e numero di categorie

Perfect	Good	Moderate	Inadequate*
This mammogram is an example of excellent work by the radiographer.	This mammogram is high quality.	This mammogram is acceptable quality; radiographer would be unlikely to repeat image(s).	This mammogram is poor quality; radiographer might repeat image(s).

Highest Diagnostic Quality — *Lowest Diagnostic Quality*

CLASSI	RANGE
P = PERFETTO (Perfect)	Da 0 – a 0,10
O = OTTIMO (Optimum)	Da 0,20 – a 1,05
B = BUONO (Good)	Da 1,10 – a 2,50
M = MEDIOCRE (Moderate)	Da 2,55 – a 3,95
I = INADEGUATO (Inadequate)	Da =>4 a 5
IR = INADEGUATO DA RIPETERE (Inadequate To repeat)	Superiore a =>5

- QUANDO SI USANO VARIABILI CATEGORICHE SI PENSA CHE AUMENTARE IL NUMERO DI CATEGORIE IMPLICHI AUMENTARE L'ACCURATEZZA DEL METODO
- TUTTAVIA, SE LA VALUTAZIONE È FATTA DA "UMANI" MAGGIORE È IL NUMERO DI CATEGORIE, MAGGIORE È LA VARIABILITÀ

Auto-valutazione: compressione

PGMI: “good compression”
Protocollo ER: ≥ 5 daN

ANZICHÉ LA FORZA DI COMPRESSIONE BISOGNEREBBE CONSIDERARE LA PRESSIONE

$$Pressure = \frac{Force}{Contact\ area}$$

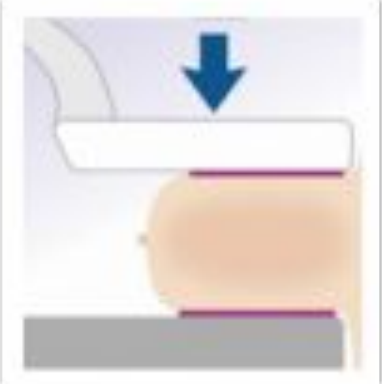

- Large breast (180 cm² contact area)
- 180 N force
- 10 kPa pressure
- Less pain

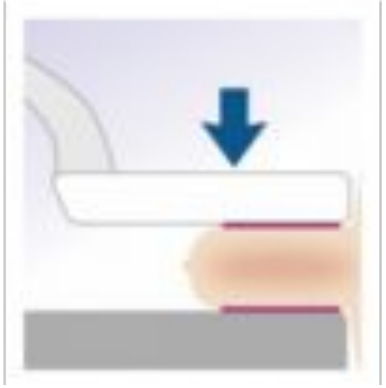

- Small breast (110 cm² contact area)
- 180 N force
- 16 kPa pressure
- Greater pain

Metodi automatici

- **SOFTWARE TOOL CHE ANALIZZANO <u>SISTEMATICAMENTE</u> LE IMMAGINI E VERIFICANO LA CORRETTEZZA DEL POSIZIONAMENTO**

CC View

- Extent of breast tissue imaged:
  - Not exaggerated medially
  - Not exaggerated laterally
  - PNL difference < 1 cm (vs. MLO)
  - No cutoff
- Nipple in profile

MLO View

- Extent of breast tissue imaged:
  - IMF visible and open
  - Pectoral muscle descends to PNL
  - Pectoral muscle adequate
  - Pectoral muscle not concave
  - No cutoff
- No pectoral skin folds
- Nipple in profile

PSEUDO-PGMI

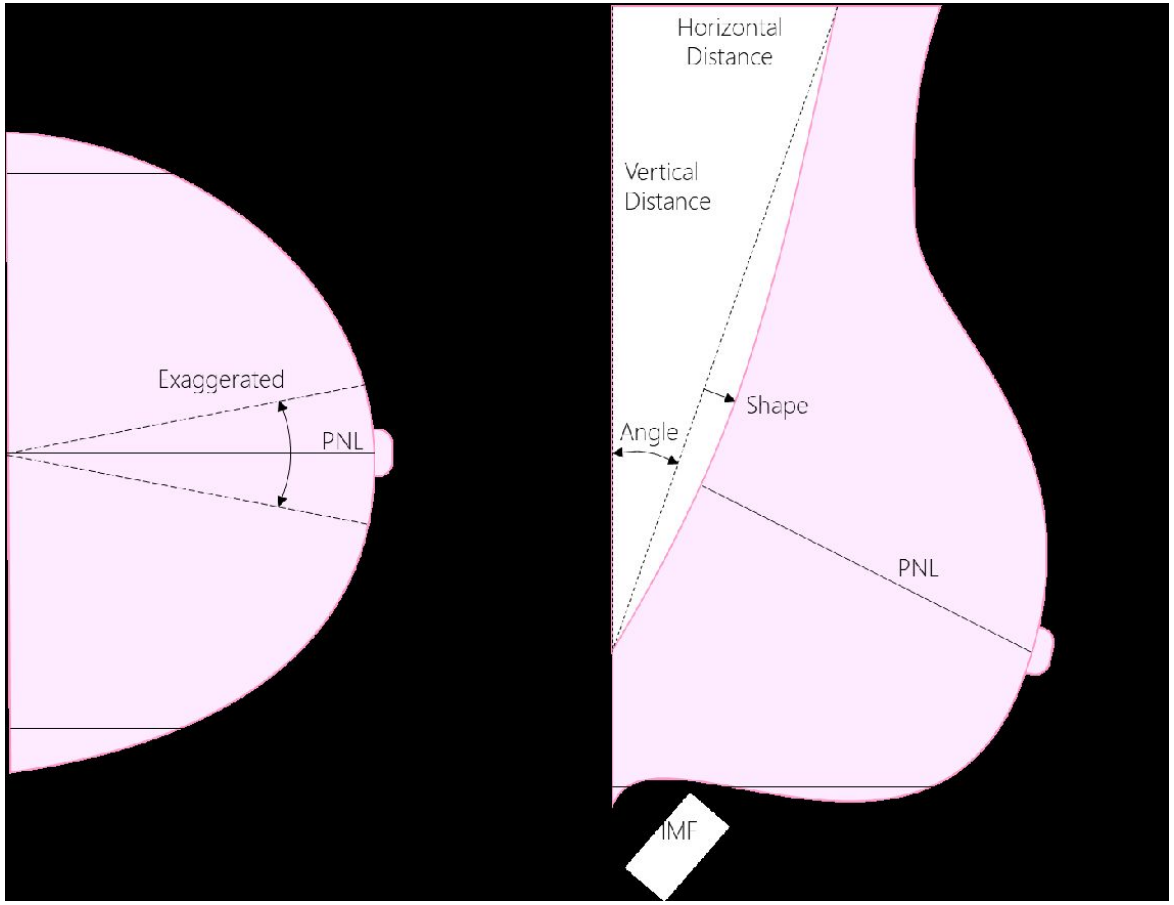

Valutazione automatica: vantaggi

- RACCOGLIE I DATI SENZA LAVORO EXTRA DA PARTE DEI TSRM
- STATISTICAMENTE POTENTISSIMO
- PERMETTE DI FARE MOLTI TIPI DI ANALISI
  - DELL'INTERO TEAM
  - PER TECNICO
  - PER APPARECCHIATURA
- PERMETTE DI MONITORARE LE PERFORMANCE NEL TEMPO

Image Positioning Score per Technologist

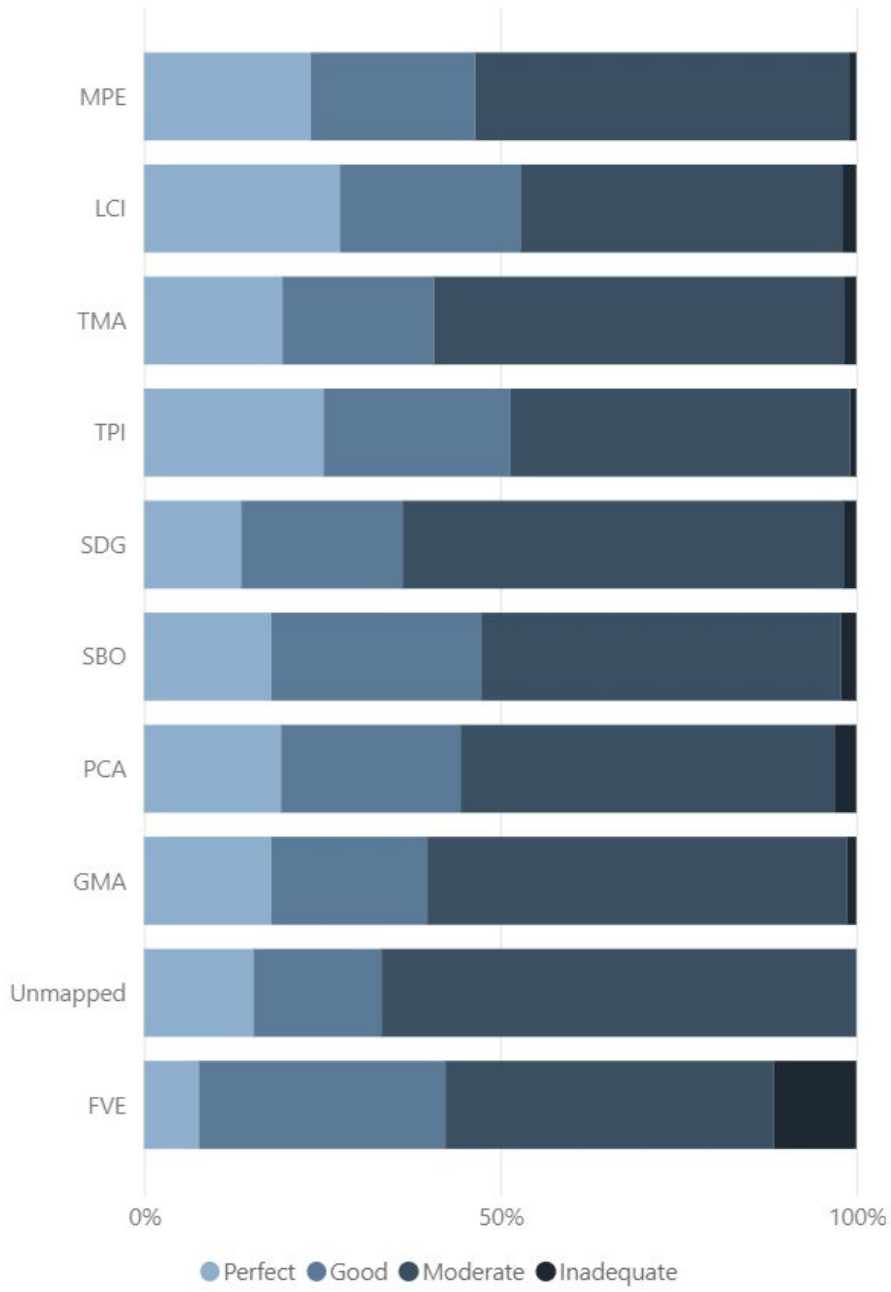

Study Positioning Score

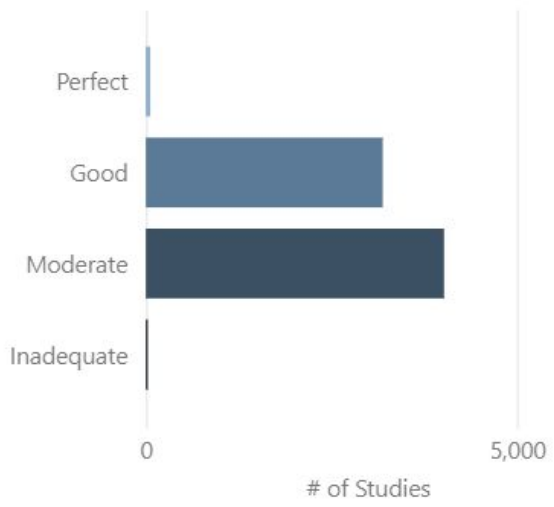

Perfect + Good Studies Over Time

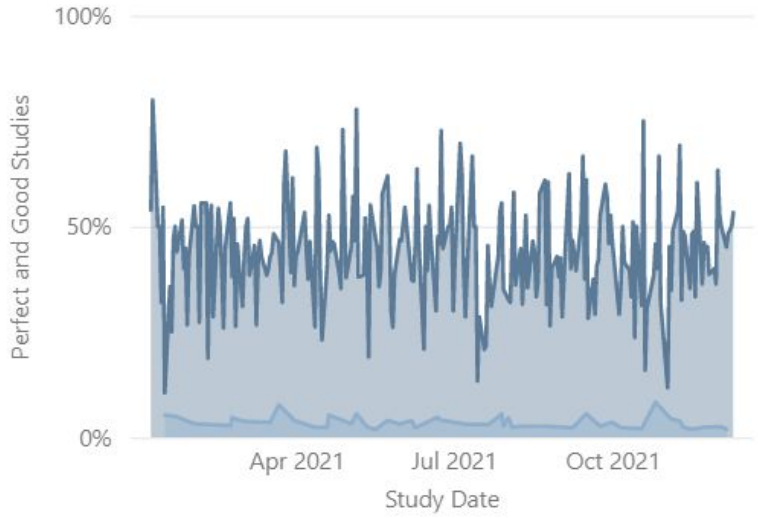

Image Positioning Score

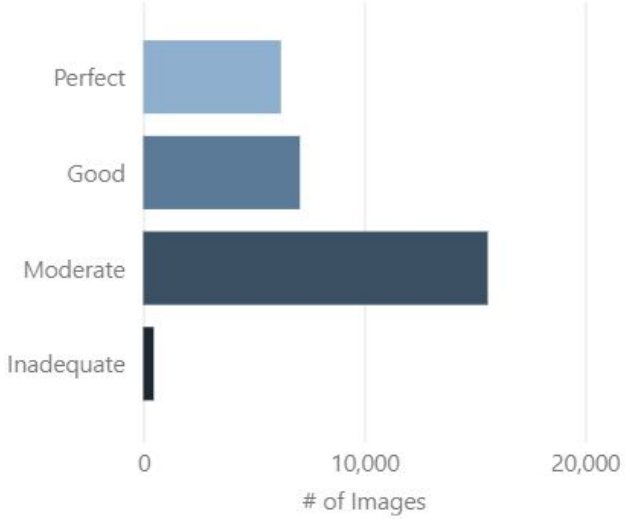

Perfect + Good Images Over Time

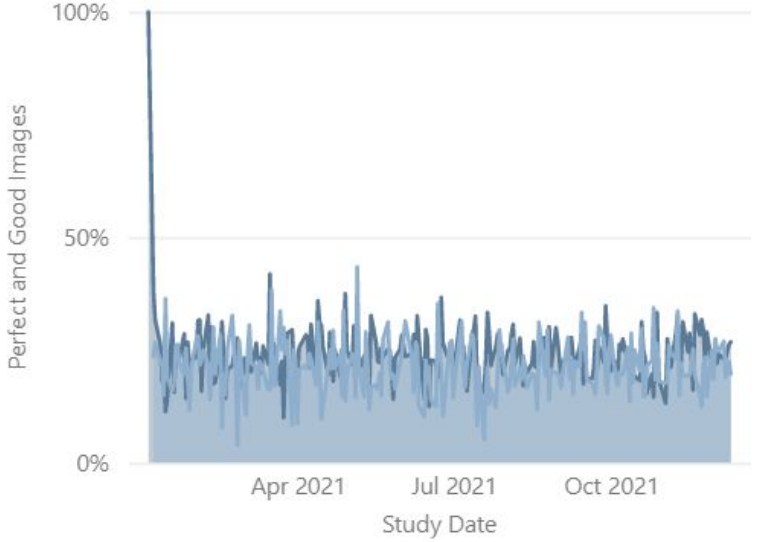

Last Updated: Dec 11 2021 3:30AM

Positioning metric detail

	% of images	Star rating	Last period	Global median
CC POSITIONING				
Nipple in profile	82.7%	★★★	+2.3%	79.0%
PNL met	77.0%	★★★★	-6.9%	68.0%
No cutoff	99.5%	★★★	+0.2%	98.0%
+ Nipple midline	43.0%	★★	-1.0%	46.0%
MLO POSITIONING				
Nipple in profile	85.9%	★★★	+3.8%	82.0%
+ IMF visible	30.2%	★★	+4.0%	36.0%
Pec to PNL met	70.9%	★★★	-4.2%	65.0%
+ Adequate pec	92.6%	★★	+9.0%	93.0%
No cutoff	99.5%	★★★	-0.3%	99.0%
Pec shape	60.4%	★	-8.0%	76.0%
No pec skin folds	96.7%	★★★	+0.9%	96.0%

19.8% ↗ Low

17.7% ↘ High

● Focus ● Okay ● Global median ● Excellent

Compression metric detail

	% of images	Star rating	Last period	Global median
CC COMPRESSION				
— Target	54.0%	★★	+0.1%	58.0%
Low	15.8%	★★★	+5.5%	26.0%
High	30.2%	★	-5.6%	12.0%
MLO COMPRESSION				
— Target	71.9%	★★★★	-3.5%	55.0%
Low	24.3%	★★★	+7.3%	45.0%
High	3.8%	★★	-3.8%	2.0%

Image Quality Score CC View

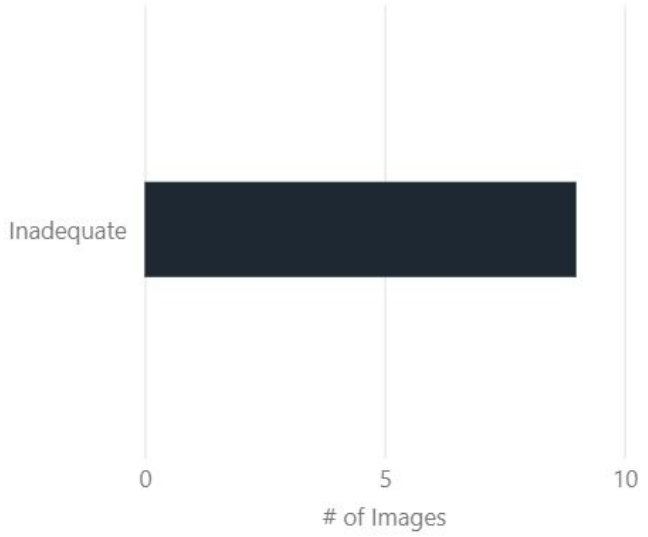

Image Quality Score MLO View

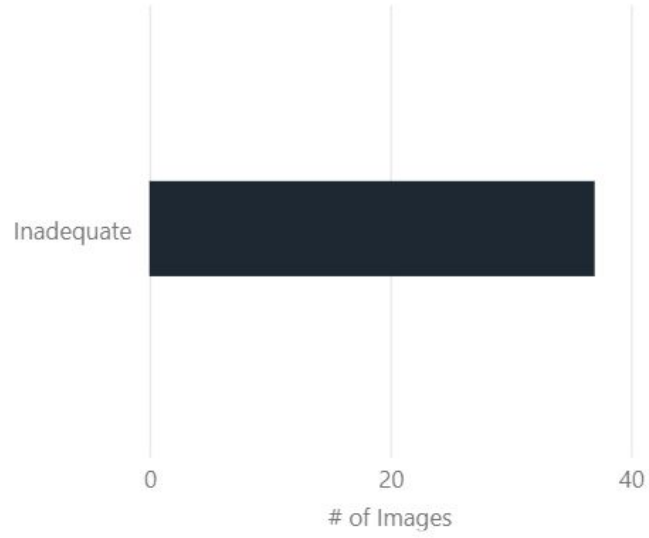

Perfect + Good Images Over Time

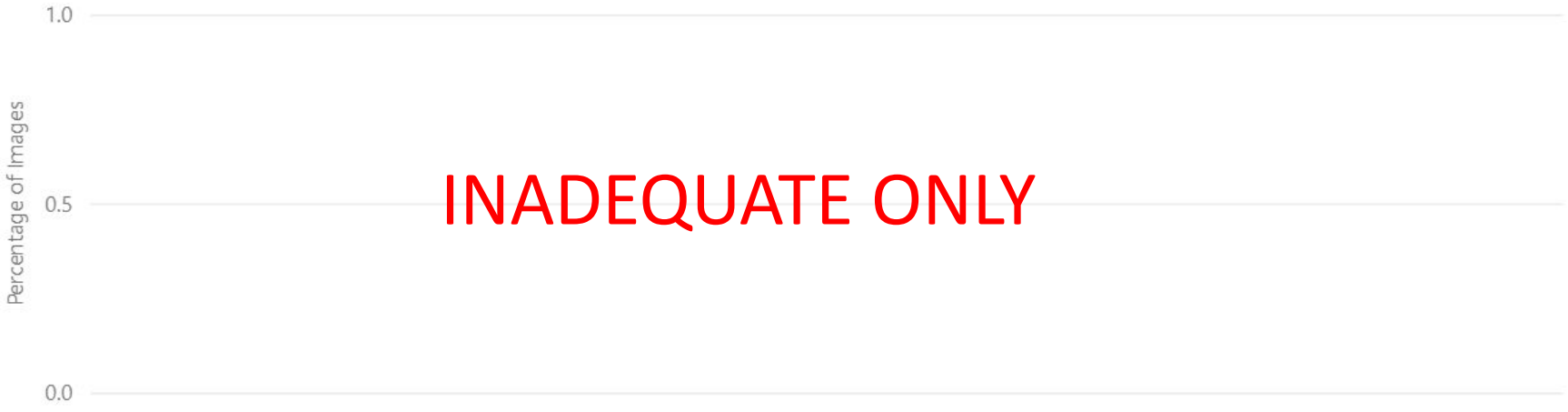

INADEQUATE ONLY

Positioning per Study

Study ID	Study Date	Study Positio...	PGMI Index	Patient I
41529	10 Decemb...	Moderate	62	LHGLIzu
41384	9 December...	Good	90	jyeQKl2
41295	7 December...	Moderate	79	BTBMqb
41205	6 December...	Moderate	58	OqXeIqt
41235	6 December...	Moderate	76	SfUq+m
41238	6 December...	Moderate	60	kKl31Pf
41081	3 December...	Moderate	52	Vyz/MY
41093	3 December...	Moderate	64	Lm+bLu
41102	3 December...	Moderate	76	J2gS6d-
41104	3 December...	Moderate	56	XlqtCRn

Positioning per Image

Image ID	Study Date	PGMI	Image View	Image Side	Patient ID
172443	12 Novemb...	Inadequate	MLO	Left	PeMpUGF
172446	12 Novemb...	Inadequate	MLO	Right	YLZa6N21
172564	12 Novemb...	Inadequate	MLO	Right	XtY2PbO6
172614	12 Novemb...	Inadequate	MLO	Right	Srch8u2fs
172627	12 Novemb...	Inadequate	MLO	Right	CLgJF3UD
172644	12 Novemb...	Inadequate	CC	Right	PzhmQCU
172646	12 Novemb...	Inadequate	MLO	Right	PzhmQCU
173008	15 Novemb...	Inadequate	MLO	Left	EQhY6ryW
173010	15 Novemb...	Inadequate	MLO	Right	EQhY6ryW
173694	17 Novemb...	Inadequate	MLO	Left	ePMT+rt4

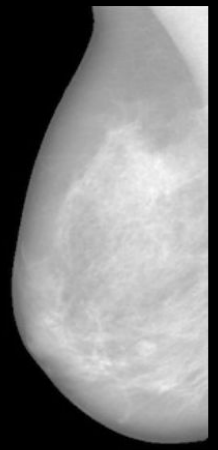

Study ID 39696

Close ✕

Patient MRN: Srch8u2fs9qiBhL5EBpzwg Copy

Performed on **11/12/2021 6:14:14 PM**
Performed by **PCA**
Mammography System: **Selenia 3Dimensions**
Study PGMI Score: **Moderate**

Volpara Density Grade: **c**
Average Breast Density: **8.5%**
Average Breast Volume: **433.65 cm³**
Average Breast Thickness: **46.25 mm**
Average Applied Pressure: **15 kPa**
Average Applied Force: **87.8 N**
Average Volpara Radiation Dose: **1.3 mGy**

	Right MLO	Left MLO	Right CC	Left CC
Image PGMI Score	Inadequate	Moderate	Moderate	Good
Image Modality	Tomo	Tomo	Tomo	Tomo
Nipple in Profile	✖	✖	✔	✔
IMF Visible	✖ Missing	✖ Missing	-	-
Pec to PNL	✖	✖	-	-
Adequate Pec	✖ Short	✔	-	-
Pec Shape	✔	✖	-	-
No Pec Skin Folds	✔	✖	-	-
CC PNL	-	-	✔	✔
Nipple Midline	-	-	✖ Excessive Exag	✖ Exaggerated
No Cutoff	✔	✔	✔	✔

Study PGMI | Other 0

	Right MLO	Left MLO	Right CC	Left CC
Image PGMI Score	Inadequate	Moderate	Moderate	Good
Image Modality	Tomo	Tomo	Tomo	Tomo
Nipple in Profile	✖	✖	✔	✔
IMF Visible	✖ Missing	✖ Missing	-	-
Pec to PNL	✖	✖	-	-

✖ Exaggerated
✔
8 %
486.1 cm³
47 mm
16 kPa
103.9 N
1.3 mGy
30 kVp
0.5 mm
45 mAs
ALUMINIUM
TUNGSTEN

Valutazione automatica: svantaggi

- **RACCOGLIE I DATI SENZA LAVORO EXTRA DA PARTE DEI TSRM**
- **SICCOME NON COSTA FATICA, SI RISCHIA DI NON GUARDARE I RISULTATI**
- **PIÙ DIFFICILE DA USARE COME STRUMENTO DIDATTICO. RICHIEDE UN PO' DI FAMILIARITÀ CON LA STATISTICA.**

Valutazione automatica: svantaggi

- USARE UN SOFTWARE AUTOMATICO SENZA AVER CAPITO LE BASI DEI CRITERI DI AUTOVALUTAZIONE E COME SI GIUDICA LA QUALITÀ DI UNA MAMMOGRAFIA È COME IMPARARE A FARE I CALCOLI DIRETTAMENTE CON LA CALCOLATRICE SENZA AVER CAPITO NIENTE.

Validazione di un metodo

FUNZIONA ???

MA “FUNZIONA” PER FARE COSA ?

Validazione

- IN GENERE UN METODO NUOVO VIENE CONFRONTATO CON UN ALTRO IN USO, CONSIDERATO LO STANDARD DI RIFERIMENTO
- SAREBBE AUSPICABILE CHE LO STANDARD AVESSE OTTIME CARATTERISTICHE DI ROBUSTEZZA, ACCURATEZZA, RIPRODUCIBILITÀ

NEL CASO SPECIFICO, FORSE IL SOFTWARE POTREBBE ESSERE USATO PER “VALIDARE” LE AUTO-VALUTAZIONI

Valentina Bordon:

«Confronto tra metodi di valutazione della qualità del posizionamento»