Che cosa c'è di nuovo in chirurgia?

Il valore dell'esame estemporaneo sul linfonodo sentinella

CONVEGNO NAZIONALE GISMa 2017

VERONA 24-25-26 MAGGIO 2017

Isabella Castellano

Dipartimento di Scienze Mediche
Università degli Studi di Torino
Città della Salute e della Scienza di Torino
Anatomia Patologica 2

LA STADIAZIONE DEL LINFONODO SENTINELLA *GUIDA*
L'EVENTUALE
CLEARANCE DEL CAVO ASCELLARE

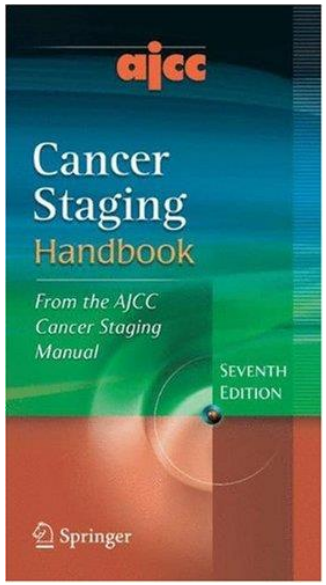

Based on AJCC/UICC TNM, 7th edition

2009

8th edition

2017

pN0

No regional lymph node metastasis histologically, no additional examination for isolated tumor cells

pN0(i–) No regional lymph node metastases histologically, negative IHC

pN0(i+) Malignant cells in regional lymph node(s) not greater than 0.2 mm or single tumor cells, or a cluster of fewer than 200 cells in a single histologic cross-section (detected by H&E or IHC including ITC)

2009: FOLLOW UP ASCELLARE

2017: FOLLOW UP ASCELLARE

pN1

pN1mi: MICROMETASTASES
(greater than 0.2 mm and/or more than 200 cells, but none greater than 2.0 mm).

pN1 a: METASTASES in 1 to 3 axillary lymph nodes, at least 1 metastasis greater than 2.0 mm

2009 ASPORTAZIONE DEL CAVO ASCELLARE

2017: FOLLOW UP ASCELLARE /DISSEZIONE

OSNA A TORINO: 2009

NEL TENTATIVO DI UNIFORMARE E RENDERE ***RIPRODUCIBILE*** UNA DIAGNOSTICA INTRAOPERATORIA

INFATTI… The **lack of universally adopted protocols** has resulted in a wide heterogeneity in gross- and micro-sectioning procedures used in different institutions

POOR REPRODUCIBILITY OF THE SNL DIAGNOSIS

ORIGINAL ARTICLE

Discrepancies in current practice of pathological evaluation of sentinel lymph nodes in breast cancer. Results of a questionnaire based survey by the European Working Group for Breast Screening Pathology

G Cserni, I Amendoeira, N Apostolikas, J P Bellocq, S Bianchi, W Boecker, B Borisch, C E Connolly, T Decker, P Dervan, M Drijkoningen, I O Ellis, C W Elston, V Eusebi, D Faverly, P Heikkila, R Holland, H Kerner, J Kulka, J Jacquemier, M Lacerda, J Martinez-Penuela, C De Miguel, J L Peterse, F Rank, P Regitnig, A Reiner, A Sapino, B Sigal-Zafrani, A M Tanous, S Thorstenson, E Zozaya, G Fejes, C A Wells

J Clin Pathol 2004;**57**:695–701. doi: 10.1136/jcp.2003.013599

VARIABILITY IN GROSS AND MICRO-SECTIONING
VARIABILITY IN THE USE OF IMMUNOHISTOCHEMISTRY
VARIBILITY IN THE RESULT INTERPRETATION
VARIABILITY IN PERFORMING INTRAOPERATIVE DIAGNOSIS

Clin Cancer Res 2007;13(16) August 15, 2007

One-step Nucleic Acid Amplification for Intraoperative Detection of Lymph Node Metastasis in Breast Cancer Patients

Tsujimoto et al

OSNA assay è un sistema automatizzato a ciclo chiuso per l'individuazione rapida della quantità di mRNA (citocheratina19 (CK19) mediiante l'utilizzo di una reverse transcription loop-mediated isothermal amplification (**RT-LAMP**)

SLNs sono omogenati in 4 ml lysis buffer per 90 s

L'omogenato viene poi centrifugato a 10,000 x g a temperatura ambiente per un minuto

20µl di aliquota vengono usati per la reazione di RT-LAMP al fine di determinare I livelli di mRNA CK19 nello strumento RD-100i (Sysmex, Kobe, Japan)

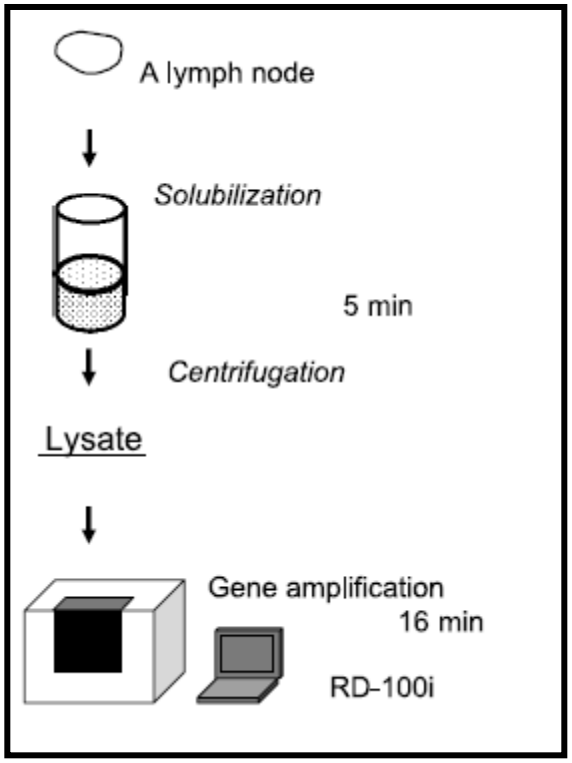

Tsujimoto et al. CCR (2007)

RT-LAMP REACTION

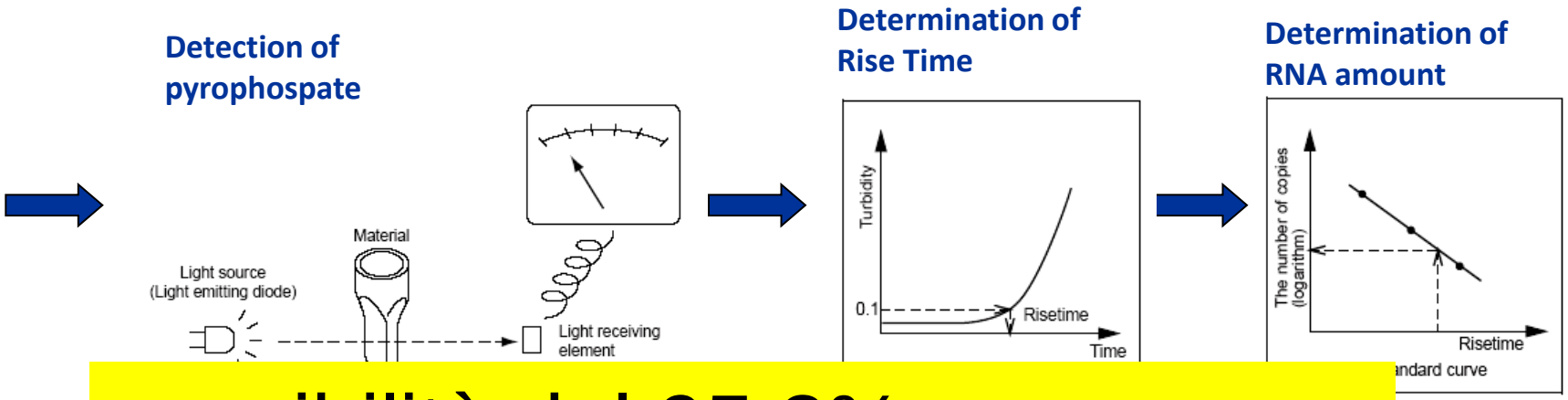

sensibilità del 95.3%
e specificità del 97%

I risultati sono espressi in numero di copie di mRNA di CK19/ µl
Il carico metastastico viene attribuito in base a cut off prestabiliti

Size of metastasis	CK19 mRNA
Macro-Metastasis	**++** **>5.000 copies mRNA/µL – CK19(1.0 x 10^{8})**
Micro-Metastasis	**+** **250 - 5000 copies mRNA/µL – CK19 (5.0 x 106)**
ITC / background	**< 250 copies mRNA/µL – CK19 (5.0 x 106)**

Tsujimoto et al. CCR (2007)

RISULTATO IN 30 MINUTI!!

NUOVE TENDENZE

QUANDO PENSAVAMO DI AVERE TUTTE LE RISPOSTE….

CI HANNO CAMBIATO TUTTE LE DOMANDE!

3 Trials sono stati indirizzati a valutare la NON dissezione del cavo ascellare in carcinomi della mammella con
Linfonodo Sentinella Positivo

IBCSG 23.01 (micrometastasi)

AMAROS (micro e macrometastasi+ radioterapia)

Z0011 (macrometastasi negli interventi conservativi)

guidelines

ASCO

ESMO GOOD SCIENCE BETTER MEDICINE BEST PRACTICE

NCCN National Comprehensive Cancer Network®

BCC 2015 -2017

ALL OF THESE GUIDE LINES
are aligned with the Z0011 trial results

rete oncologica PIEMONTE VALLE D'AOSTA

Documento di rete oncologica
L'omissione della dissezione ascellare in pazienti operate per carcinoma della mammella con intervento conservativo, candidate a radioterapia adiuvante e con uno o due linfonodi sentinella metastatici (con micro o macro metastasi)
deve essere considerata una procedura standard nei centri della Rete Oncologica Piemontese

SE LA DISSEZIONE NON VA PIU' FATTA, HA ANCORA UN RUOLO IL PATOLOGO NELL'ESAME ESTEMPORANEO SUL LINFONODO SENTINELLA?

PDTA
CITTA' DELLA SALUTE E DELLA SCIENZA

DISCUSSIONE MULTIDISCIPLINARE

LNFONDO SENTINELLA INTRAOPERATORIO NON VIENE EFFETTUATO NEGLI INTERVENTI CONSERVATIVI (pazienti che rientrano nei criteri dello studio di Giuliano)

SE LA DISSEZIONE NON VA PIU' FATTA, HA ANCORA UN RUOLO IL PATOLOGO NELL'ESAME ESTEMPORANEO SUL LINFONODO SENTINELLA?

MA…..

NON SIAMO TUTTI D'ACCORDO IN ITALIA

HUMANITAS
RESEARCH HOSPITAL

SINODAR ONE

TRIAL RANDOMIZZATO

Carcinoma mammario T1-T2: confronto fra asportazione e conservazione dei linfonodi ascellari

…..e' ancora in corso!

SE LA DISSEZIONE NON VA PIU' FATTA, HA ANCORA UN RUOLO IL PATOLOGO NELL'ESAME ESTEMPORANEO SUL LINFONODO SENTINELLA?

MA…..

NON SIAMO TUTTI D'ACCORDO IN ITALIA

ItalianOSNA UserSociety

Elaborazione di un NOMOGRAMMA validato su 4000 pazienti provenienti da 22 centri fra cui 14 Italiani

il primo nomogramma da usare intraoperatoriamente

Di Filippo et al. Journal of Experimental & Clinical Cancer Research, 2015 34:136

Di Filippo et al. Journal of Experimental & Clinical Cancer Research, 2016 35:193

• A seconda della classe di rischio, il calcolatore indicherà se la dissezione ascellare è raccomandata o può essere omessa

Classe di rischio <31%

La dissezione ascellare PUO' ESSERE OMESSA

Classe di rischio >31%

La dissezione ascellare E' RACCOMANDATA

SE LA DISSEZIONE NON VA PIU' FATTA, HA ANCORA UN RUOLO IL PATOLOGO NELL'ESAME ESTEMPORANEO SUL LINFONODO SENTINELLA?

MA…..

LE MASTECTOMIE?

JOURNAL OF CLINICAL ONCOLOGY | ASCO SPECIAL ARTICLE

DEC 2016

Sentinel Lymph Node Biopsy for Patients With Early-Stage Breast Cancer: American Society of Clinical Oncology Clinical Practice Guideline Update

Gary H. Lyman, Mark R. Somerfield, Linda D. Bosserman, Cheryl L. Perkins, Donald L. Weaver, and Armando E. Giuliano

Recommendation 2.2. Clinicians may offer ALND for women with early-stage breast cancer with nodal metastases found in SNB specimens who will receive mastectomy (Type: evidence based; benefits outweigh harms. Evidence quality: low. Strength of recommendation: weak).

SURGICAL AXILLARY STAGING - STAGE I, IIA, IIB and IIIA T3, N1, M0

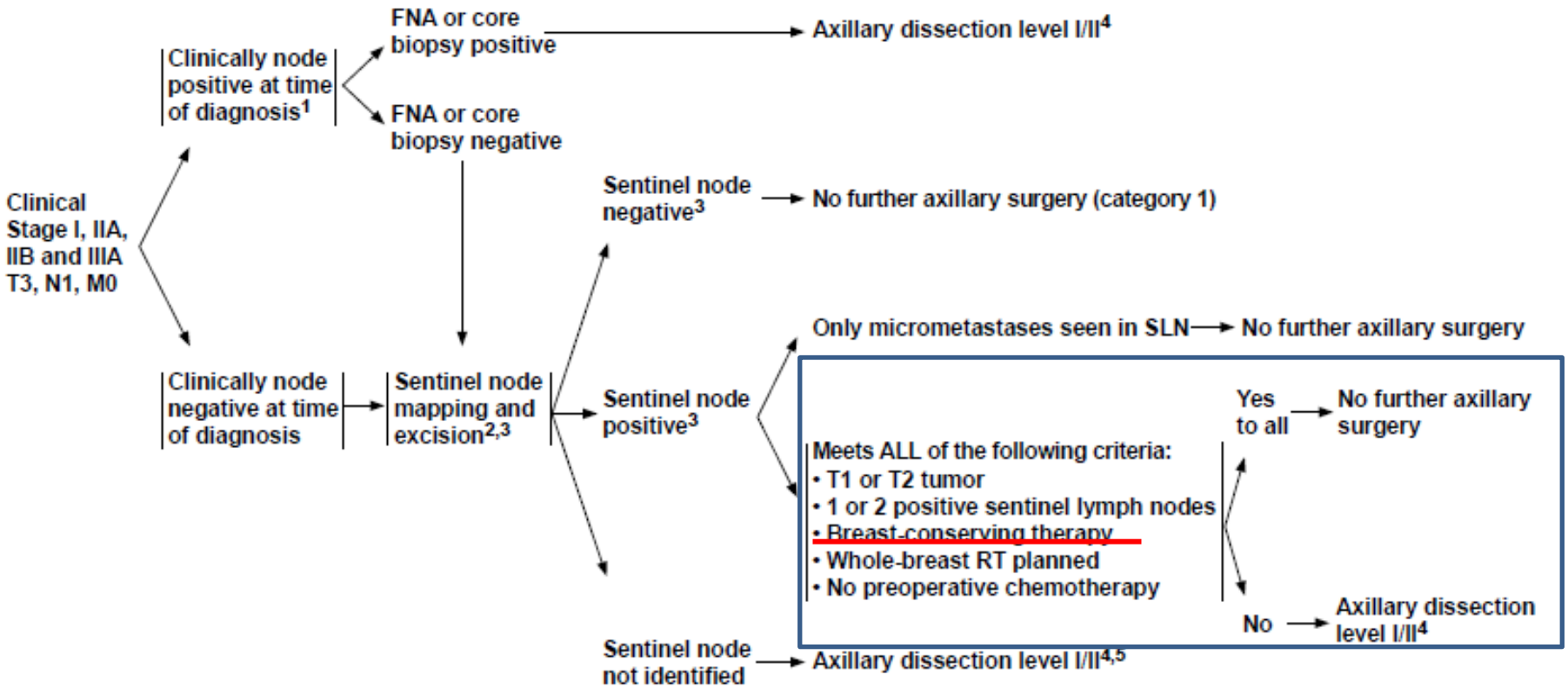

[1]Consider pathologic confirmation of malignancy in clinically positive nodes using ultrasound-guided FNA or core biopsy in determining if a patient needs axillary lymph node dissection.
[2]Sentinel lymph node mapping injections may be peritumoral, subareolar, or subdermal.
[3]Sentinel node involvement is defined by multilevel node sectioning with hematoxylin and eosin (H&E) staining. Cytokeratin immunohistochemistry (IHC) may be used for equivocal cases on H&E. Routine cytokeratin IHC to define node involvement is not recommended in clinical decision making.
[4]See Axillary Lymph Node Staging (BINV-E).
[5]For patients with clinically negative axillae who are undergoing mastectomy and for whom radiation therapy is planned, axillary radiation may replace axillary dissection level I/II for regional control of disease.

Note: All recommendations are category 2A unless otherwise indicated.
Clinical Trials: NCCN believes that the best management of any patient with cancer is in a clinical trial. Participation in clinical trials is especially encouraged.

St Gallen 2017

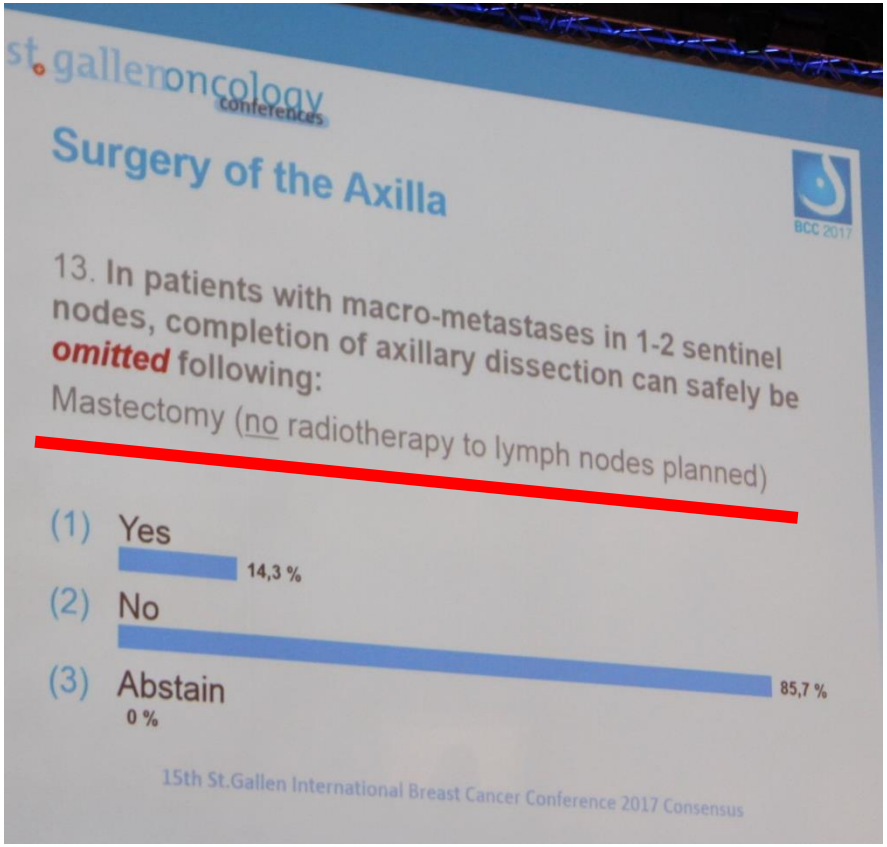

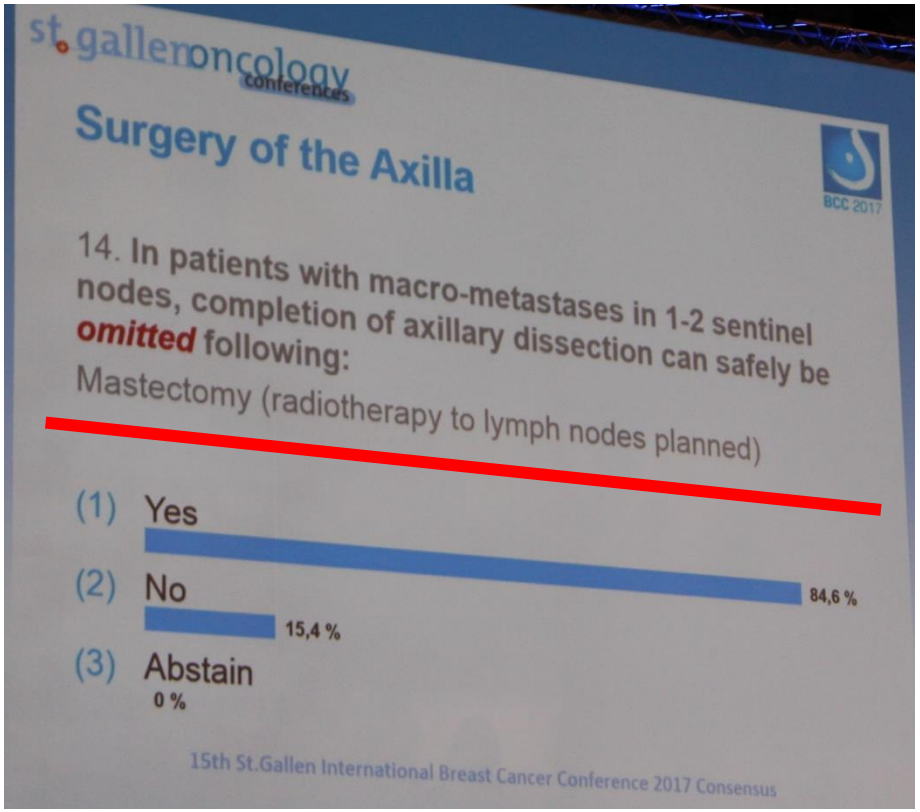

Titolo della Raccomandazione

Omissione della dissezione ascellare in caso di linfonodo sentinella metastatico (micro e macrometastasi)

La dissezione ascellare non può essere omessa, al di fuori di trials clinici, nelle pazienti sottoposte a mastectomia

N.B. Per le pazienti candidate a mastectomia per le quali sia prevista la radioterapia, *il trattamento radiante sull'ascella può sostituire la dissezione ascellare* (St Gallen 2015, NCCN 2017).

MA AD OGGI MANCANO IN ITALIA RACCOMANDAZIONI COMUNI DA PARTE DEI RADIOTERAPISTI SUL TRATTAMENTO DELL'ASCELLA

Titolo della Raccomandazione

Omissione della dissezione ascellare in caso di linfonodo sentinella metastatico (micro e macrometastasi)

La dissezione ascellare non può essere omessa, al di fuori di trials clinici, nelle pazienti sottoposte a mastectomia

N.B. Per le pazienti candidate a mastectomia per le quali sia prevista la radioterapia, *il trattamento radiante sull'ascella può sostituire la dissezione ascellare* (St Gallen 2015, NCCN 2017).

Discussione multidisciplinare

PDTA
CITTA' DELLA SALUTE E DELLA SCIENZA

LNFONDO SENTINELLA INTRAOPERATORIO SOLO IN CASO DI MASTECTOMIE ESEGUITE PER CARCINOMI INVASIVI pT1-pT2

E dopo terapia neoadiuvante?

IL LINFONODO SENTINELLA SI PUO' FARE SE LA PAZIENTE PRIMA ERA N+ E CON LA CT NEOADIUVANTE L'ASCELLA SI NEGATIVIZZA ALL'IMAGING



E dopo terapia neoadiuvante?

SE LINFONODO SENTINELLA E' MACROMETASTATICO LA DISSEZIONE NON SI PUO' OMETTERE, INDIPENDENTEMENTE DAL TIPO DI TRATTAMENTI CHIRURGICI E RADIOTERAPICI

St Gallen 2017

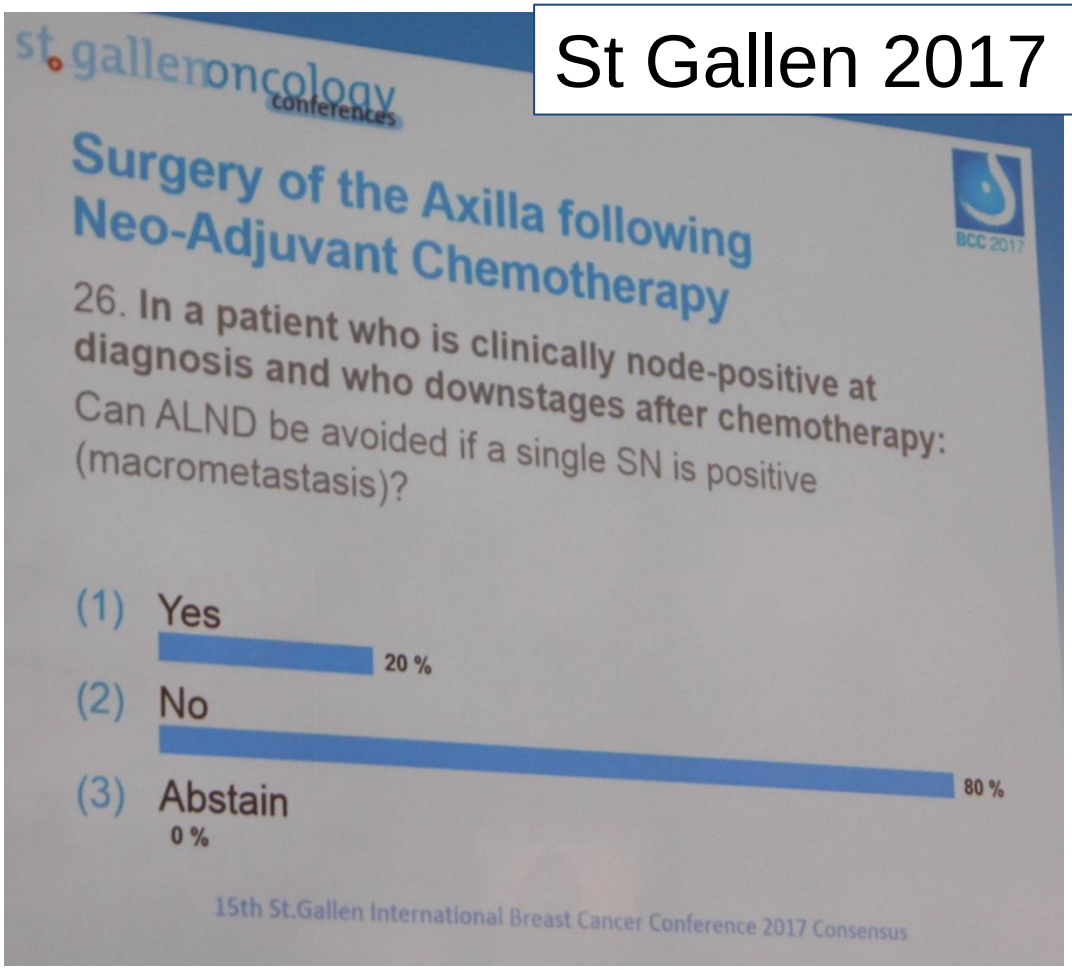

E dopo terapia neoadiuvante?

SE LINFONODO SENTINELLA E' MACROMETASTATICO LA DISSEZIONE NON SI PUO' OMETTERE, INDIPENDENTEMENTE DAL TIPO DI TRATTAMENTI CHIRURGICI E RADIOTERAPICI

St Gallen 2017

QUINDI OSNA DOPO NEOADIUVANTE?

ARGOMENTO CONTROVERSO

Intraoperative assessment of sentinel lymph node by one-step nucleic acid amplification in breast cancer patients after **neoadjuvant** treatment reduces the need for a second surgery for axillary lymph node dissection.
Breast. 2017 Feb;31:40-45.

CK19 expression in breast tumours and lymph node metastasis after **neoadjuvant therapy**.
Histopathology. 2016 Aug;69(2):239-49.

MA IN OGNI CASO CI MANCHEREBBE LA RISPOSTA PATOLOGICA SUL LINFONODO (stadiazione pTNM/ Pinder)
UTILE PER CAPIRE L'EFFETTO DELLA CHEMIOTERAPIA A LIVELLO ASCELLARE

PDTA
CITTA' DELLA SALUTE E DELLA SCIENZA

LNFONDO SENTINELLA dopo terapia neoadiuvante viene refertato all'esame istologico definitivo (NON UTILIZZATO L'ESAME CRIOSTATICO)

Int J Clin Oncol. 2017 Feb;22(1):3-10.

One-step nucleic acid amplification (OSNA): where do we go with it?

Poiché questa metodica ha un'elevata sensibilità e specificità nella stadiazione del linfonodo sentinella potrebbe essere utilizzato nella diagnostica post-operatoria, valutando contemporaneamente più linfonodi di pazienti diverse

SVILUPPI FUTURI?

utilizzo dell'OSNA su linfonodo sentinella conservato Under Vacuum a 4°C (24-48 e 72 ore)?

Ma attenzione:
tutto questo non può prescindere da un’attenta stadiazione ascellare

Patient with breast carcinoma

US of axilla

US: *suspect LN*

US *non suspect LN*

FNA

positive

negative

Axillary dissection

SN biopsy

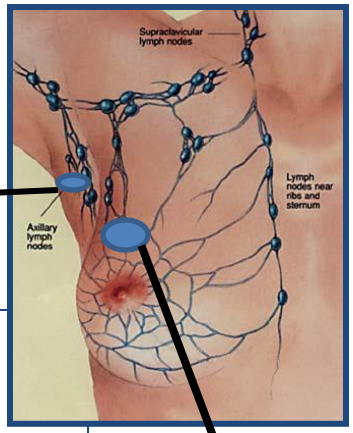

FNA/Core biopsy of the tumor

PLOS ONE September 2014

Efficiency of a Preoperative Axillary Ultrasound and Fine-Needle Aspiration Cytology to Detect Patients with Extensive Axillary Lymph Node Involvement

US-FNA positivo può rappresentare un marker per un possibile coinvolgimento di più di **>3 linfonodi ascellari, RENDENDO LA DISSEZIONE ASCELLARE MANDATORIA**

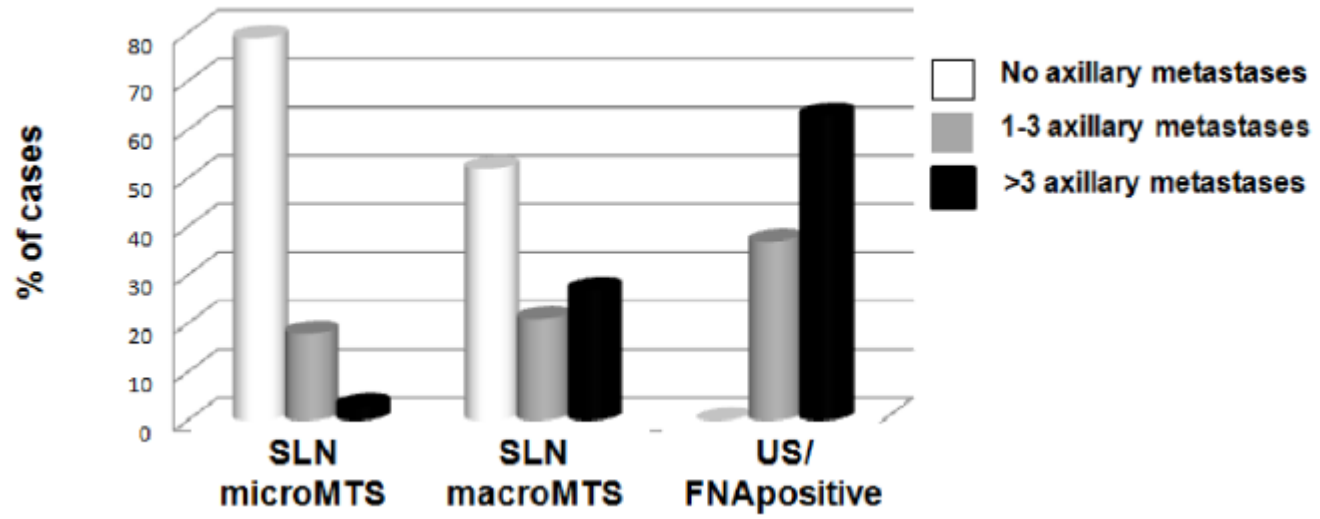

The percentage of cases with >3 axillary metastatic lymph nodes is higher in patients with positive US-guided FNA cytology than in patients with metastatic sentinel lymph node

CONCLUSIONI

LA DIAGNOSI INTRAOPERATORIA DEL LINFONDO SENTINELLA HA NEGLI ANNI PROGGRESSIVAMENTE PERSO DI IMPORTANZA, PARALLELAMENTE AL RISPARMIO DELLA DISSEZIONE ASCELLARE

LA DIAGNOSI INTRAOPERATORIA DEL LINFONDO SENTINELLA TROVA ANCORA SPAZIO NELLA MASTECTOMIA, ALMENO FINO A QUANDO NON CI SARANNO INDICAZIONI CHIARE ED UNIVOCHE FRA I RADIOTERAPISTI

LA DISSEZIONE ASCELLARE HA ANCORA INDICAZIONE DOPO TERAPIA NEOADIUVANTE SE IL LINFONODO SENTINELLA E' POSITIVO PER MACROMETASTASI, TUTTAVIA MANCA CON L'OSNA L'ESAME ISTOLOGICO DELLA RISPOSTA TESSUTALE E CON LA DIAGNOSI SU CRIOSTATICO TALE DATO POTREBBE RISULTARE SUB-OTTIMALE

LE VARIE OPZIONI DOVREBBERO COMUNQUE ESSERE (ALMENO IN QUESTO PERIODO DI TRANSIZIONE) DECISE IN AMBITO STRETTAMENTE MULTIDISCIPLINARE, SENZA MAI PRESCINDERE DA UN'ATTENTA STADIAZIONE DELL'ASCELLA IN SEDE PRE-OPERATORIA.

GRAZIE A TUTTI !