SANTAMARIANUOVA
ARCISPEDALE | IRCCS | REGGIO EMILIA

SERVIZIO SANITARIO REGIONALE
EMILIA-ROMAGNA
Azienda Ospedaliera di Reggio Emilia
Arcispedale S. Maria Nuova
Istituto in tecnologie avanzate e modelli assistenziali in oncologia
Istituto di Ricovero e Cura a Carattere Scientifico

gisma gruppoitalianoscreening mammografico
Reggio Emilia 7-8 maggio 2015
CONVEGNO NAZIONALE GISMA 2015

CESM (Contrast-Enhanced Spectral Mammography) e Risonanza Magnetica della Mammella nella valutazione di pazienti in Chemioterapia Neo-Adiuvante: risultati iniziali e confronto nella definizione di Risposta Completa.

Iotti V.[1], Sghedoni R.[2], Ravaioli S.[1] , Nitrosi A[2], Coriani C.[1], Vacondio R.[1], Mori C.A.[1], Tondelli G.[3], Ginocchi V.[4], Pattacini P.[1]

[1] Dipartimento interaziendale di Diagnostica per Immagini e Medicina di Laboratorio, IRCCS - Arcispedale Santa Maria Nuova, Reggio Emilia
[2] Dipartimento di Fisica Medica, IRCCS - Arcispedale Santa Maria Nuova, Reggio Emilia
[3] Dipartimento interaziendale di Diagnostica per Immagini e Medicina di Laboratorio, Ospedale Magati di Scandiano (RE) e Ospedale S. Sebastiano di Correggio (RE)
[4] Dipartimento interaziendale di Diagnostica per Immagini e Medicina di Laboratorio, Ospedale di Guastalla (RE) e Ospedale Franchini di Montecchio Emilia (RE)

Obiettivi: Confrontare la Contrast-Enhanced-Spectral-Mammography (CESM) e la Risonanza Magnetica (RM) nel valutare la risposta alla chemioterapia neoadiuvante (CtNA) in pazienti affette da neoplasia mammaria, in particolare nel definire la Risposta Completa (RC).

Metodi: Da ottobre 2012 a dicembre 2014 sono state arruolate 55 donne con neoplasia mammaria e indicazione alla CtNA, di cui 34 hanno completato la terapia entro Marzo 2014.
Le pazienti sono state sottoposte a CESM e RM (con mezzo di contrasto) rispettivamente prima dell'inizio della CtNA, dopo il primo ciclo di CtNA, e alla fine della CtNA.
Per valutare la risposta alla CtNA è stata considerata la variazione del diametro maggiore della lesione misurata in CESM e RM, secondo i criteri RECIST 1.1.
È stata calcolata la concordanza tra le misurazioni CESM e RM utilizzando il coefficiente di correlazione di Pearson, e la capacità delle due metodiche di individuare le RC confrontando i dati strumentali con l'esame istologico del pezzo operatorio.

Criteri di inclusione	Criteri di esclusione
Diagnosi di neoplasia mammaria in stadio II o III, da sottoporre a CtNA	Controindicazioni al mezzo di contrasto iodato
Età > 18 anni	Controindicazioni alla RM
Consenso	Gravidanza
	BRCA +

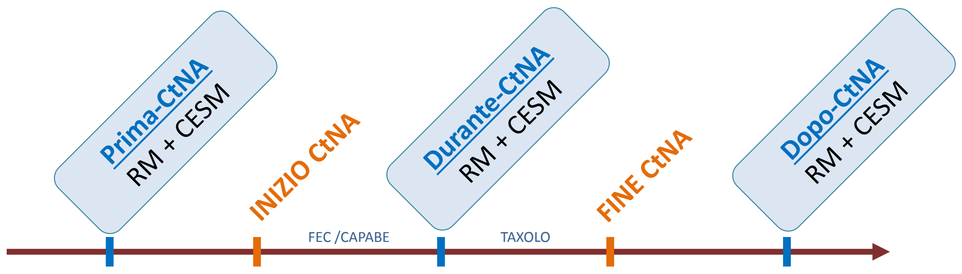

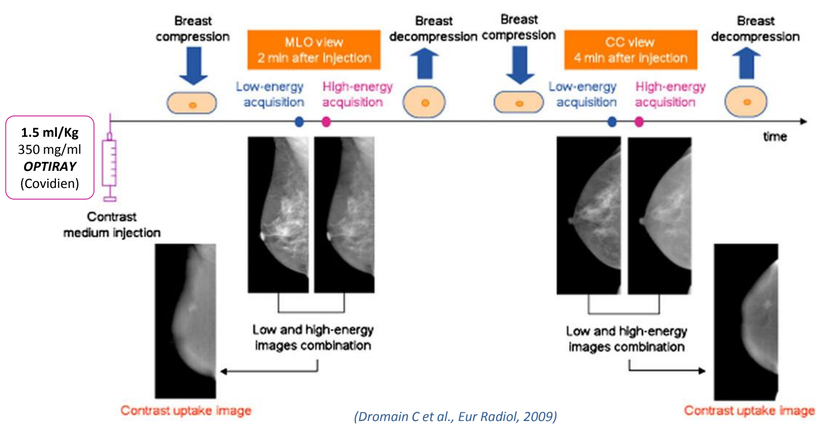

(Dromain C et al., Eur Radiol, 2009)

Risultati: Il coefficiente di correlazione tra CESM e RM è risultato 0,987, 0,893 e 0,787 rispettivamente prima, durante e dopo la CtNA; il p-value non ha mostrato differenze statisticamente significative.

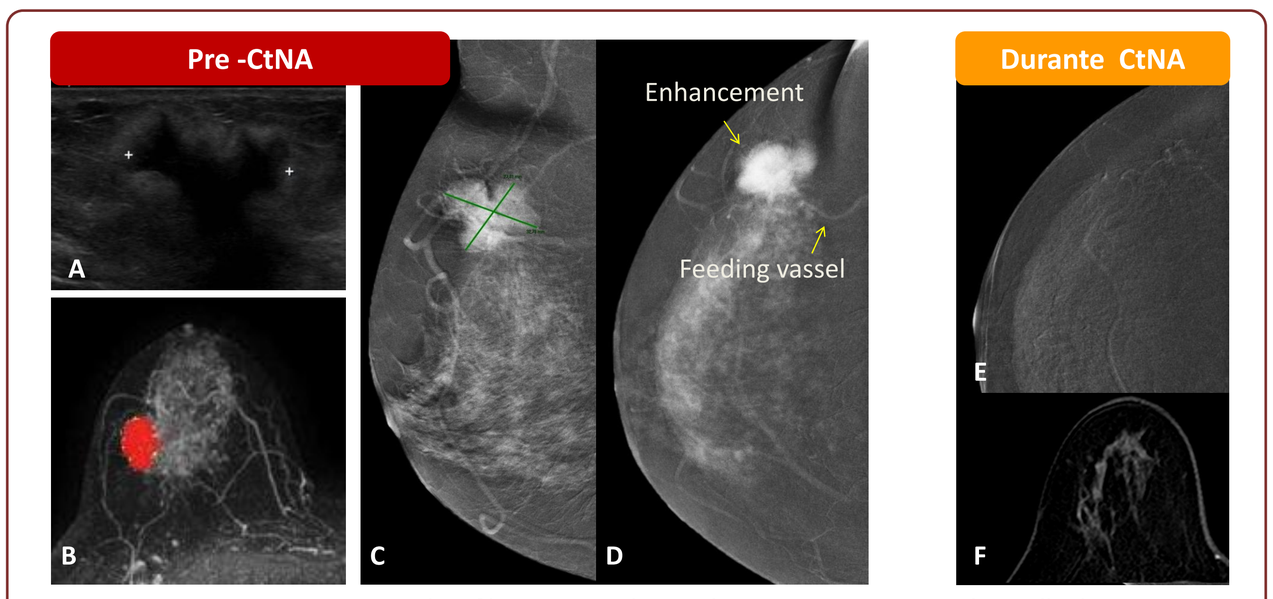

Donna, 44 anni, con Carcinoma Duttale Infiltrante G3 nel seno destro, in Risposta Completa. Alla diagnosi appare come nodulo polilobulato di 30 mm, con stessa forma e dimensioni sia in ecografia (A) che in RM (B) e alla CESM (C: immagine ricombinata in proiezione MLO, D: proiezione CC). Al controllo durante la CtNA la lesione non è più apprezzabile (E: CESM, F: RM), dato confermato dall'esame istologico sul pezzo operatorio.

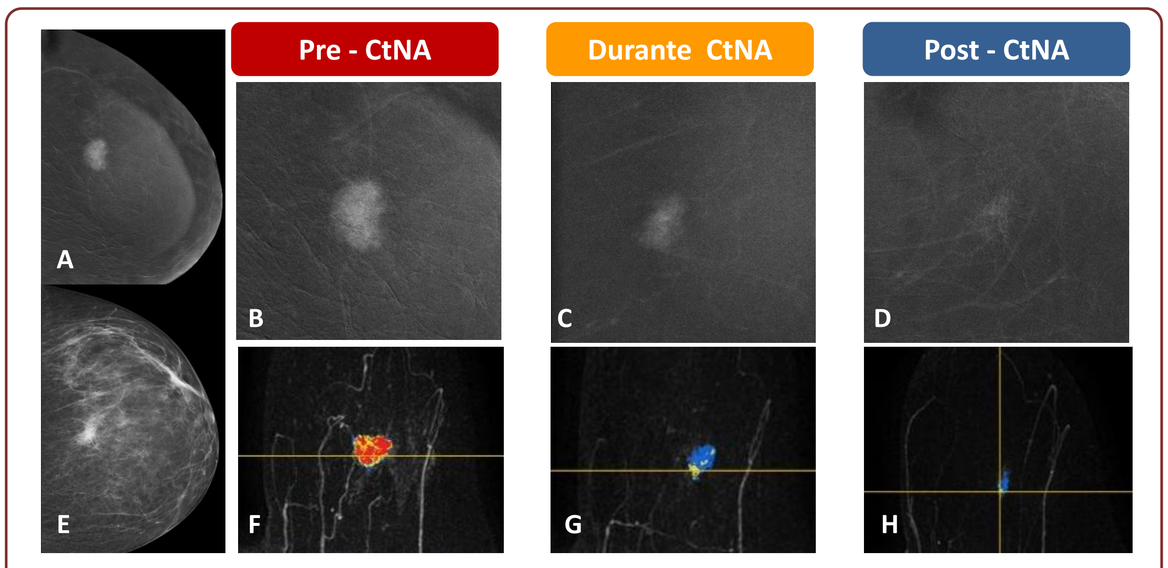

Donna, 47 anni, con Carcinoma Duttale Infiltrante G2 al seno sinistro in Risposta Parziale. Alla diagnosi appare come nodulo ovalare di 25 mm con netto enhancement (A: CESM CC immagine ricombinata, B: dettaglio, E: CESM immagine a bassa dose, F: RM), con progressiva riduzione di dimensioni e di impregnazione durante (C: CESM, G: RM) e al termine della CtNA (D: CESM, H: RM), con residuo di 10 mm.

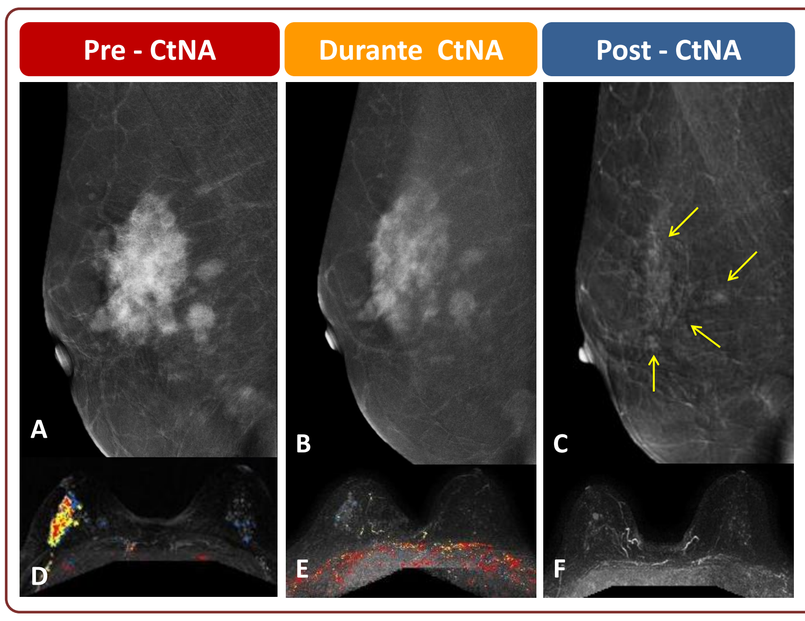

Donna, 71 anni, Carcinoma Lobulare Infiltrante G2 al seno destro, in Risposta Parziale. Alla diagnosi (A: CESM MLO, D: RM) appare multifocale, esteso per 52 mm, con enhancement marcato, che progressivamente si riduce durante la CtNA (B: CESM, E: RM). Al termine della CtNA, alla RM (F: RM) non si rilevano patologiche aree di impregnazione (RC), mentre alla CESM (C: CESM, frecce gialle), permangono alcuni millimetrici spot residui di enhancement, definendo una risposta parziale, confermata all'esame istologico.

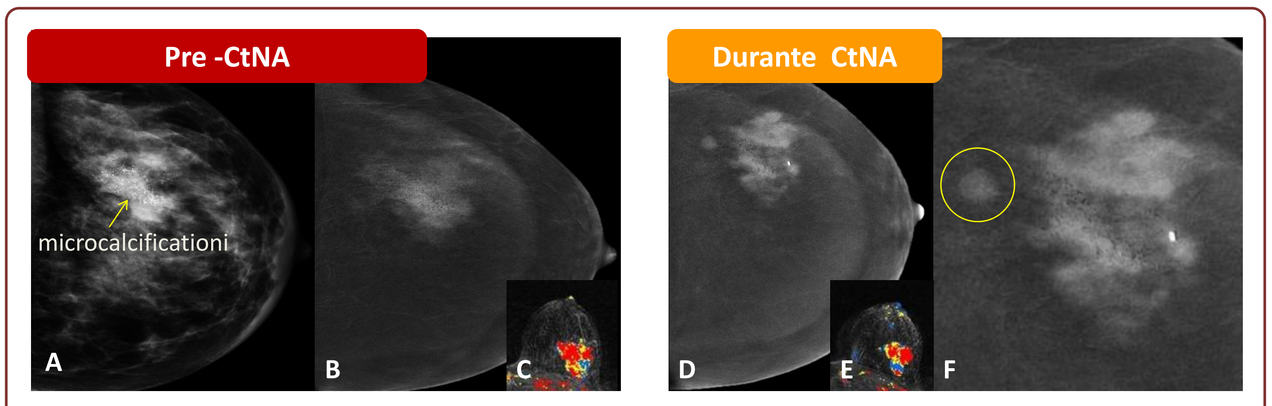

Donna, 40 anni, con Carcinoma Duttale Infiltrante G3 e in situ nel seno sinistro, con malattia in progressione dopo CtNA. Alla diagnosi appare come area di enhancement di 48 mm, a margini sfumati, con microcalcificazioni contestuali apprezzabili alla CESM (A: CESM immagine a bassa dose, proiezione CC, B: CESM immagine ricombinata, C: RM). Al controllo durante la CtNA (D: CESM, E: RM) la lesione presenta estensione sostanzialmente sovrapponibile, ma si rileva la comparsa di una seconda lesione satellite (cerchio giallo in F: CESM dettaglio di D).

Corretta identificazione RC	Accuratezza	Sensibilità	Specificità	VPP	VPN
CESM	79%	100%	74%	50%	100%
RM	62%	86%	56%	33%	94%

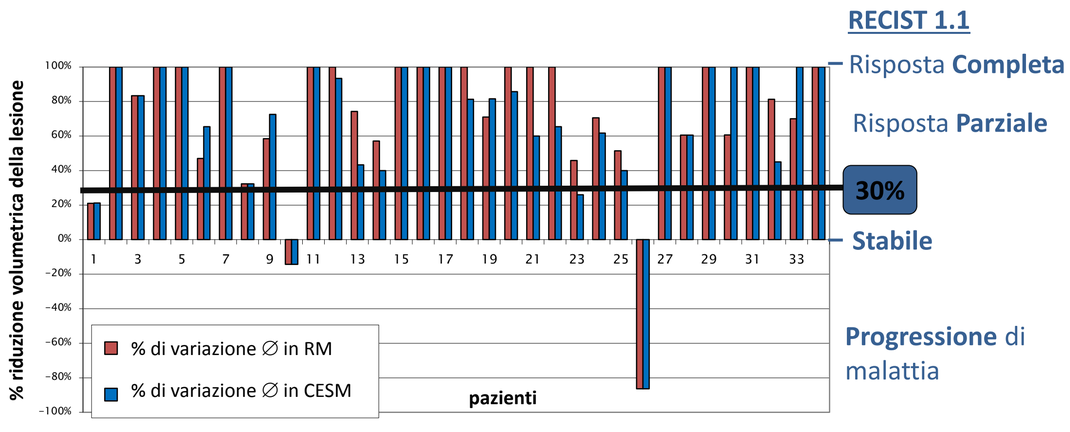

Conclusioni: CESM e RM hanno mostrato una forte correlazione nel misurare le lesioni tumorali durante la CtNA.
La CESM inoltre è migliore della RM nell'identificare le pazienti in RC, e può esser considerata un'alternativa alla RM nel definire la risposta alla CtNA.