

Integrazione screening-Breast Unit

Il prelievo diagnostico

Dott. M. Irene Pastena
SS.Diagnostica Senologica

UOC Anatomia Patologica
Istituto Tumori Bari Giovanni Paolo II IRCCS

19 Maggio 2023

AMPIA DIFFUSIONE DEI PROGRAMMI DI SCREENING

-riscontro sempre più frequente di un nuovo spettro di lesioni mammarie (lesioni precoci, lesioni nuove, lesioni piccole)
-caratterizzazione istologica è necessaria per gestione appropriata e corretto inquadramento terapeutico
-ricorso procedure di indagine bioptica minimamente invasiva (Minimal Invasive Biopsy/MIB**) => accuratezza diagnostica** delle diagnosi preoperatorie

Needle Core Biopsy/NCB

VAB Vacuum Assisted Biopsy / VAB 3D

IL RUOLO *DELL'ANATOMO-PATOLOGO….*

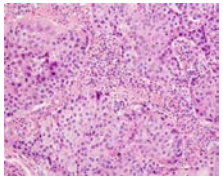

BIOLOGIA CELLULARE

LINGUAGGIO COMUNE

FORMULATO CON CHIAREZZA DA CHI ESPONE

COMPRESO DA CHI LO RICEVE

DIAGNOSI
PROGNOSI
PREDITTIVITA'

CLINICA

British Journal of Cancer (2006) 95, 62–66
© 2006 Cancer Research UK All rights reserved 0007 – 0920/06 $30.00
www.bjcancer.com

Role of fine-needle aspiration cytology and core biopsy in the preoperative diagnosis of screen-detected breast carcinoma

Core biopsy (CB) has now largely replaced fine-needle aspiration cytology (FNAC) in the preoperative assessment of breast cancer in the UK. We studied the contribution of FNAC and CB in the preoperative diagnosis of screen-detected breast carcinoma. Data were prospectively collected on 150 840 women who underwent breast screening over a 4-year period from 1999 to 2003. Data on women who had both FNAC and CB taken from the same lesion preoperatively and in whom surgical excision of the lesion subsequently confirmed malignancy was analysed. In 763 cancers, FNAC was inadequate (C1) in 8% and benign (C2) in 10%. Most of these cases presented with microcalcification (25% were C1 or C2). Core biopsy was not representative (B1) or benign (B2) in 7%. The absolute and complete sensitivities were 65 and 82% for FNAC and 80 and 93% for CB in the diagnosis of cancer. Core biopsy was abnormal (B3 or above) in 86% of the cancers missed by FNAC and FNAC was abnormal (C3 or above) in 65% of those missed by CB. Core biopsy is better than FNAC at preoperative diagnosis of screen-detected breast cancer as it missed fewer cancers. However, combining FNAC resulted in a better preoperative diagnosis rate.

FNAC è stata a lungo l'esame più funzionale triplo test ed è ancora molto utilizzato per la diagnosi pre-operatoria

NCB/VABB: il progressivo utilizzo delle metodiche di microistologia ha limitato le indicazioni della FNA, consigliando il passaggio dalla citologia alla microistologia, al fine di incrementare la specificità e la sensibilità diagnostica.

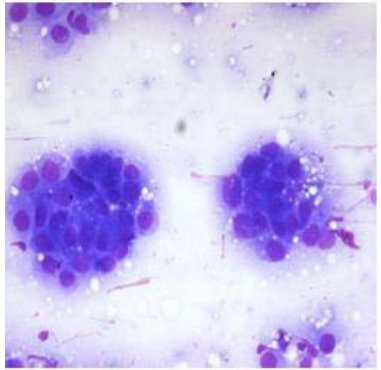

FNAC

Vantaggi:

- ❖ semplice e sicuro, permette sovente di pianificare intervento
- ❖ poco costoso e più rapido rispetto alla biopsia
- ❖ utilizzato anche per valutare stato linfonodi ascellari

Svantaggi:

- ❖ elevato tasso inadeguati (fino a 10/15 %)
- ❖ difficile distinguere tra lesioni maligne ben differenziate e lesioni benigne
- ❖ correlazione dato citologico vs radiografico è spesso impossibile (tranne cisti, linfonodi intramammari e fibroadenomi tipici)
- ❖ necessità di personale addestrato e qualificato

Richiesta adeguata preparazione professionale → **OPERATORE DIPENDENTE**

FNAC

- **C1 inadeguato (VVP<10%)**
- **C2 benigno**
- **C3 lesione probabilmente benigna, con atipia (approfondimento) VPP<30%**
- **C4 sospetto per malignità**
- **C5 maligno**

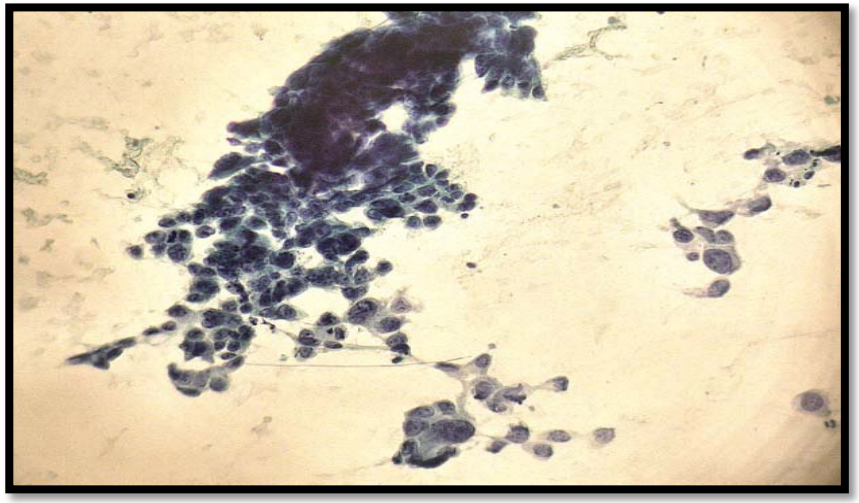

C1 e C3 sono percepite dal clinico come categorie di comodo
-Il Patologo non ha capito niente
-Scarico di responsabilità

C1 inadeguato

-**campione privo di elementi cellulari organo-specifici**

- **campione pauci-cellulare**
  (meno di 5 gruppi di cellule epiteliali)

- **allestimento non ottimale per**:
  artefatti da schiacciamento
  essicamento inappropriato (prima della fissazione)
  essicamento troppo lento (se fissazione all'aria
  eccessivo spessore dello strisci
  eccesso di sangue
  eccesso di fluido edematoso

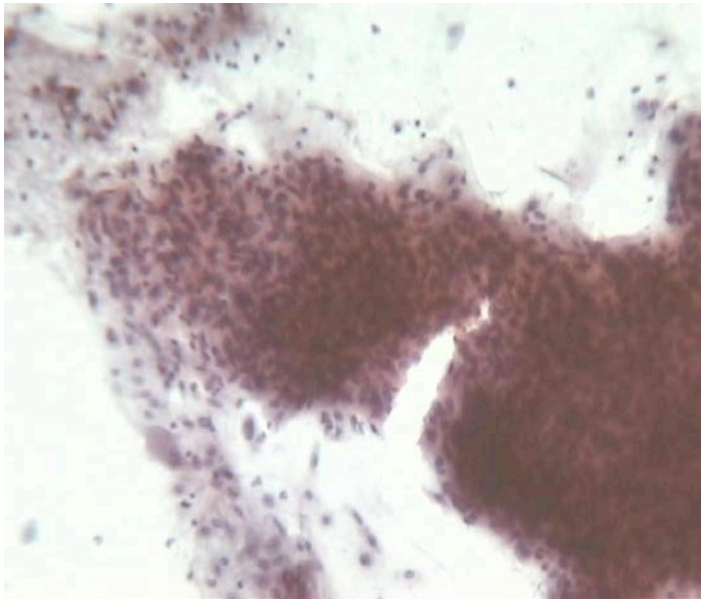

C3:atipico probabilmente benigno

agoaspirato adeguato con caratteristiche di lesione benigna, in cui sono inoltre presenti uno o più dei seguenti parametri:
-pleomorfismo dei nuclei
- tendenza alla discoesione intercellulare

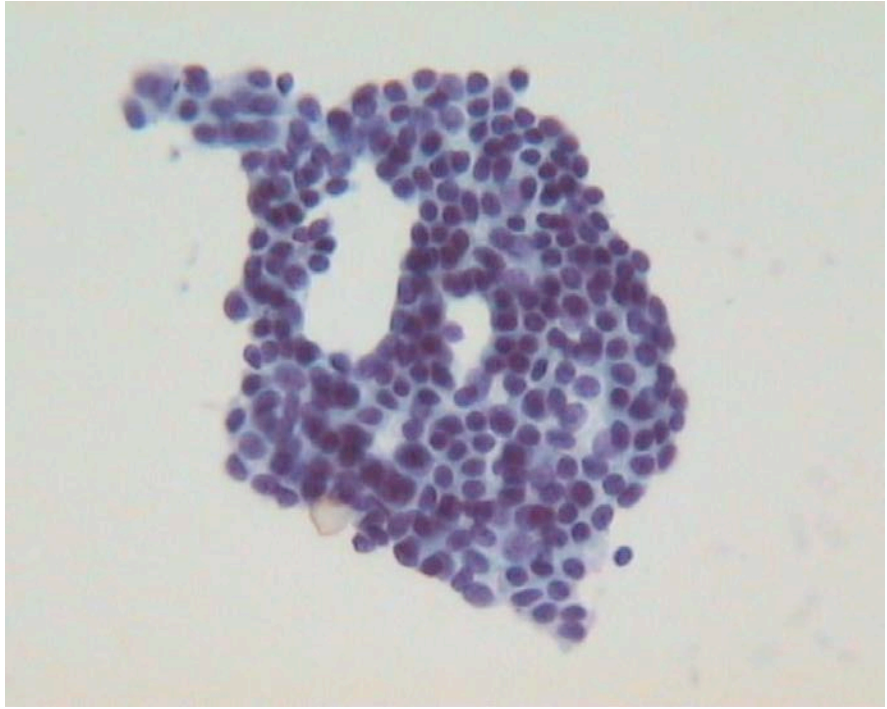

Lesioni benigne piu' frequentemente classificate come C3:
fibroadenoma cellulato e papilloma

Lesioni maligne piu' frequentemente diagnosticate come C3:
CDIS basso grado, carcinoma tubulare, carcinoma cribriforme, carcinoma lobulare .

European Commission

EUROPEAN COMMISSION INITIATIVE ON BREAST CANCER

RECOMMENDATIONS

Should needlecore biopsy vs. fine needle aspiration cytology be used to diagnose breast cancer in women with suspicious breast lesions in mammography?

In individuals with suspicious breast lesions (including mass lesions, asymmetric breast density, calcifications and/or architectural distortions) in mammography, the ECIBC's Guideline Development Group recommends needle core biopsy over fine needle aspiration cytology to diagnose breas cancer (strong recommendation, moderate certainty in the evidence)

gis ma gruppoitalianoscreening mammografico

DOCUMENTO DI CONSENSO SULLE PROCEDURE DIAGNOSTICHE PREOPERATORIE NELLE LESIONI MAMMARIE

Il ricorso alla citologia agoaspirativa mediante ago sottile (FNA) va riservato principalmente alle lesioni mammarie formanti massa, che siano clinicamente o ecograficamente evidenti, o in prima istanza alla valutazione di linfoadenopatie ascellari correlate.

CORE BIOPSY/VAB

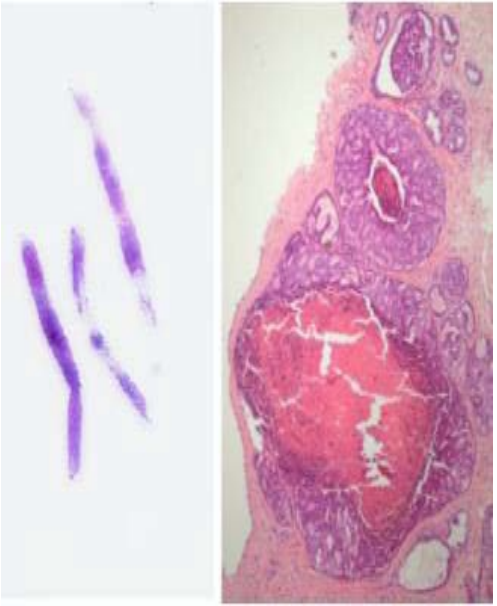

Vantaggi

- buona tollerabilità, elevata sensibilità (85% vs 65% FNA) e specificità
- ridurre esami inadeguati (5% vs 8-10 % FNA)
- definire la natura benigna di molte lesioni proliferative mammarie
- chiarire significato biologico delle MCR
- distinguere fra forme preinvasive e invasive (princ. neoplasie lobulari)
- ricorso a metodiche IIC e di FISH/CISH, profili immunofenotipici, necessari a trattamenti NCT

Svantaggi

- Difficile stabilire il pT dei piccoli carcinomi sul materiale chirurgico
- Difficoltà diagnostiche legate alla dislocazione cellulare
- Costi maggiori
- Rischio di sottostimare alcune lesioni

Una corretta interpretazione del materiale ottenuto mediante MIB **richiede**, oltre ai dati anamnestici, tutti i dettagli clinici e strumentali (mammografia/ecografia) attraverso uno schema di richiesta con indicazione di:

- unità operativa da cui proviene il materiale
- topografia della biopsia (lateralità e quadrante mammario)
- categoria di classificazione radiologica sec. BIRADS (R/U)
- aspetto radiologico(massa,addensamento,distorsione, MCR)
- **tecnica di campionamento**
- **numero dei frustoli**

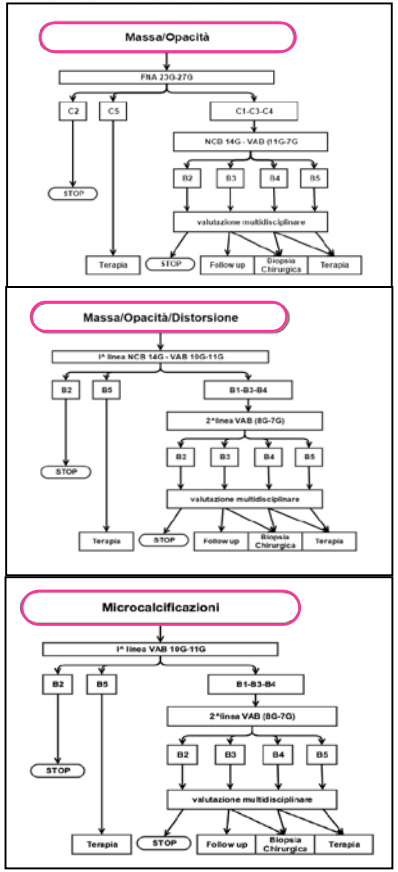

gis ma gruppoitalianoscreening mammografico

DOCUMENTO DI CONSENSO SULLE PROCEDURE DIAGNOSTICHE PREOPERATORIE NELLE LESIONI MAMMARIE

SCELTA DELLA TECNICA DI CAMPIONAMENTO

Nella valutazione diagnostica preoperatoria di una lesione mammaria clinicamente evidente o screen detected assume fondamentale importanza la scelta della tecnica di campionamento. In generale la metodica di prima istanza è rappresentata dalla biopsia percutanea preoperatoria (NCB /VAB/ VAB3D), che consente di attuare una valutazione istopatologica e di approntare tutti gli approfondimenti diagnostici immunoistochimici a valore prognostico / predittivo.

Prelievi multipli = frammentazione della lesione= discontinuità morfologica

difficoltà interpretative

1) caratteristiche della lesione
2) metodica di campionamento
3) allestimento dei frustoli microistologici.

PATOLOGO Lavoro complicato!!!!

Il lavoro del patologo è fortemente condizionato dagli altri attori del Team
(da chi esegue la biopsia, dal Personale Infermieristico e Tecnico che invia in laboratorio e che processa il materiale istologico)

Team multidisciplinare e multiprofessionale dedicato

Da questo punto di vista, l'accuratezza della diagnostica patologica non può più essere assicurata solo dentro i termini del solo laboratorio, ma va garantita dalla integrazione di diverse attività extra-laboratorio e la vera complessità sta nella loro integrazione

Gestione corretta del materiale per una diagnosi ottimale

GIGO (garbage in garbage out)

Linee guida tracciabilità del Ministero della Salute 2015

STANDARDIZZAZIONE

SICURO DI QUELLO CHE VEDO

SICURO DI QUELLO CHE INTERPRETO

PRE-ANALITICA
(tutte le fasi che precedono l'analisi al microscopio)

TEMPERATURA/**FISSAZIONE**/TEMPO

Ministero della Salute

Consiglio Superiore di Sanità
Sezione I

Linee Guida
Tracciabilità, Raccolta, Trasporto, Conservazione e Archiviazione di cellule e tessuti per indagini diagnostiche di ANATOMIA PATOLOGICA

I frustoli vanno fissati immediatamente in formalina neutra tamponata per un tempo non inferiore alle 6 ore e non superiore alle 48.

ANALITICA
(le analisi al microscopio)

FORMULAZIONE CODIFICATA
SECONDO CATEGORIE DIAGNOSTICHE

CONTROLLI DI QUALITA'
RIPRODUCIBILITA' DIAGNOSTICA
ANALISI DI CONCORDANZA

IPaM

NordiQC
Spedizione del vetrino e dei risultati via posta

LINEE GUIDA categorie diagnostiche MIB

-UK National Coordinating Committee for Breast Screening Pathology
- European Commision working group on Breast Screening pathology

B1 Inadeguato/Tessuto mammario normale
B2 Lesione benigna
B3 Incerto potenziale di malignità
B4 Sospetto di malignità
B5 Maligno

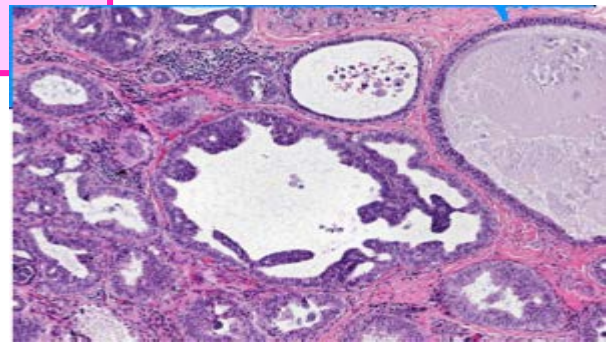

B3 = % variabile nelle varie casistiche (Gisma 13,4%) in aumento x progressi imaging diagnostico

LESIONI B3

Gruppo di lesioni eterogenee per caratteristiche patologiche e prognostiche che destano maggiori controversie in Letteratura… e non solo

- ❖variabilità inter-osservatore fra i patologi,
- ❖scarsa numerosità casistica dei B3 (5-10%),
- ❖rarità di certe lesioni che porta ad errori statistici

ATTENZIONE AUMENTO DEL RISCHIO COMPLESSIVO DI MALIGNITA' (9,9-35%) DOPO CHIRURGIA (up grade per DCIS o DCI di basso grado)

VPP di malignità 26,7% x tutti i tumori maligni; 8,9 % se riferito agli invasivi

B3 LESION OF UNCERTAIN MALIGNANANT POTENTIAL



- atypical ductal hyperplasia
- lobular neoplasia
- papillary lesions
- radial scars
- FEA
- fibroepithelial lesions
- mucocele-like lesions

GREY ZONE

to excise
or
not to excise?

Screening:
overtreatment
or
overdiagnosis?

Diagnostic
reproducibility

??

B3

The approach sh
personalized an
experience, goo
close interactior
pathologist, the
radiologist

Rosai, 2004

Virchows Arch (2011) 458:125–131
DOI 10.1007/s00428-010-1005-6

REVIEW AND PERSPECTIVE

cal correlation

nziali per guidare il patologo nella
lla lesione

nte diventando il nuovo GOLD
ment dell'early breast carcinoma.

gis ma
gruppoitalianoscreening mammografico

DOCUMENTO DI CONSENSO SULLE PROCEDURE DIAGNOSTICHE PREOPERATORIE NELLE LESIONI MAMMARIE

Sito GISMA settembre 2016

“Per un corretto management…

Una volta diagnosticata dal patologo una lesione B3, le opzioni terapeutiche e di follow-up devono essere discusse in sede **multidisciplinare**

… **con una stretta correlazione fra dato patologico e radiologico** -da considerare eventuali fattori di **rischio individuale** (ad es, pregresso intervento per carcinoma o rischio eredo-familiare, etc**)** “

LA GESTIONE DEI B3 RAPPRESENTA UNA SFIDA X IL TEAM MULTIDISCIPLINARE

Tutti i casi B3 necessitano di verifica istologica mediante chirurgia?

Storicamente l'OE è stata raccomandata x tutti i B3 (NCCN) ma…

….molti studi non giustificano questa posizione

→

Trend generale gestione + conservativa(MIB)

- **BENEFICI per le pz**
- **RIDUZIONE costi sanitari**

L'implementazione delle VAB aumenta la possibilità che il target rx sia completamente escisso

The advent of vacuum-assisted biopsy (VAB)
provide' s the multidisciplinary team with a more representative pathology sample to direct management

JClin Pathol doi:10.1136/jclinpath-2015-203018

- Second-line vacuum-assisted biopsy is an effective and safe large volume diagnostic test.
- It should be considered as an alternative to surgical diagnostic Excision in Screen detected B3 lesions.
- The specificity is 100% and sensitivity: almost 90%.

Esistono delle alternative alla resezione chirurgica o al follow up? VAB di seconda linea (VAB escissionale) dopo una prima biopsia B3 con ago14-11

Come può il Team valutare la concordanza fra aspetto radiologico e diagnosi istologica???

Il Team deve valutare più che le concordanze,

le evidenti discordanze!!!

gisma gruppoitalianoscreening mammografico

2016

DOCUMENTO DI CONSENSO SULLE PROCEDURE DIAGNOSTICHE PREOPERATORIE NELLE LESIONI MAMMARIE

"Nei casi in cui non ci sia correlazione tra imaging e categoria diagnostica istopatologica è auspicabile la **ripetizione** della MIB con sistemi VAB ed aghi 8-7 G."

COMPARING INTERNATIONAL CONSENSUS CONFERENCE, GISMA/GIPAM CONSENSUS, NHS GUIDELINES, AMERICAN SOCIETY OF BREAST SURGEON CONSENSUS … 2016

In general surgical excision is reccomended on cases

-**ADH** because they are associated with higher risk of upgrade

-**PT** and fibroepitelial lesion for evaluation of resection margins

-microghiandolar adenosis, adenomyoepithelioma, mucocele-like lesion

PROLIFERAZIONE EPITELIALE ATIPICA DI TIPO DUTTALE(ADH)

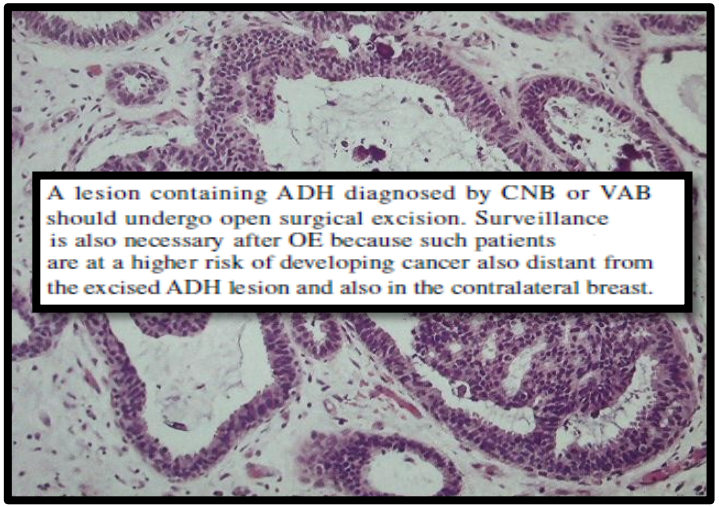

ADH is a low-grade neoplastic intraductal proliferation. The histological criteria of ADH include **qualitative features** of low-grade atypia as monomorphic nuclei with clear membranous borders and secondary intraluminal adenoid architecture.
As **quantitative features**, restriction to one terminal ductal-lobular unit (TDLU) is usually
≤ 2 mm in maximal extension, whereas the histological as immunophenotypical features of an ADH are the same as at low-gradeDCIS.

The differential diagnosis between ADH and DCIS is based on size only.

Risk factors for underestimation of malignacy depend on **type** of biopsy performed (CNB or VAB), **multifocality** , **age** (>50 years), **associated microcalcification** on imaging and **familiarity.**
Upgrades rates are generally higher in biopsies without any pathological correlation to the target lesion in imaging.

LESIONI FIBROEPITELIALI(PT)

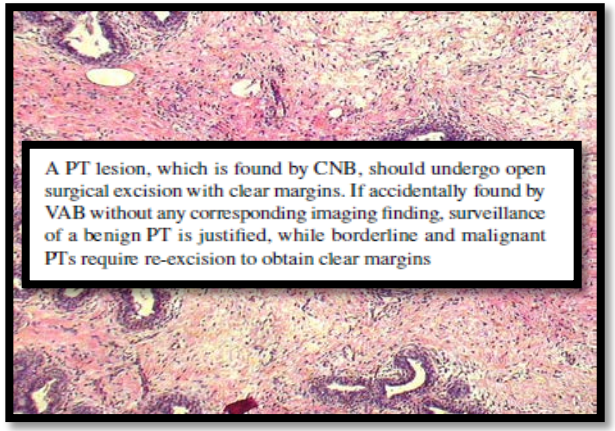

PTs are biphasic fibroepithelial tumors varying from benign to borderline and malignant diagnostic variants.
The latest WHO classification of breast tumors allows three categories depending on the number of :
stromal mitoses,
stromal atypia,
stromal overgrowth.

Benign and borderline phyllodes tumors are B3 lesions, a malignant PT is a B5 lesion. B3 forms, particularly the benign forms of PT, are the most common, only up to 20% of all PT tumors are borderline or malignant.

Risk for local recurrence at benign PT is around 10–20% and reaches up to 30% at the borderline or malignant forms.

Quali pazienti B3 avviare al Follow Up ?

- ❖Lesioni con basso valore predittivo positivo e concordanza imaging/patologica
- ❖Lesioni anche con atipia, di piccole dimensioni (<1cm) asportate completamente da VAB

RADIAL SCAR

LESIONE PAPILLARE (PL)

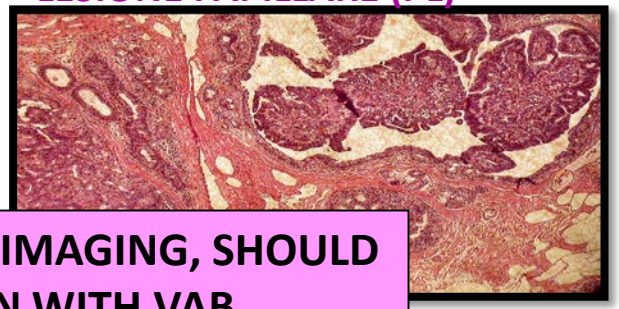

THESE LESIONS, WHICH ARE VISIBLE ON IMAGING, SHOULD UNDERGO THERAPEUTIC EXCISION WITH VAB. THEREAFTER SURVEILLANCE IS JUSTIFIED.

NEOPLASIA

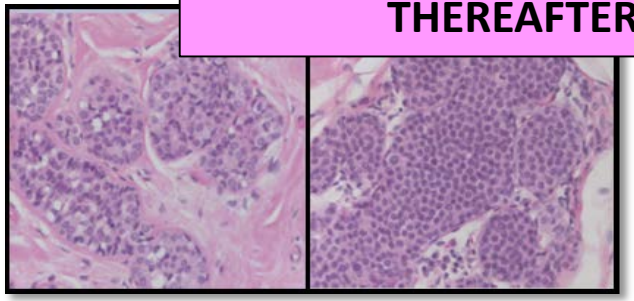

TTA(FEA)

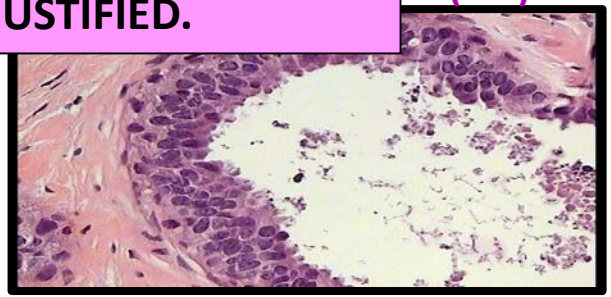

Second International Consensus Conference on lesions of uncertain malignant potential in the breast (B3 lesions)

Christoph J. Rageth[1,18] · Elizabeth A. M. O'Flynn[2] · Katja Pinker[3] · Rahel A. Kubik-Huch[4] · Alexander Mundinger[5] · Thomas Decker[6] · Christoph Tausch[7] · Florian Dammann[8] · Pascal A. Baltzer[9] · Eva Maria Fallenberg[10] · Maria P. Foschini[11] · Sophie Dellas[12] · Michael Knauer[13] · Caroline Malhaire[14] · Martin Sonnenschein[15] · Andreas Boos[16] · Elisabeth Morris[3] · Zsuzsanna Varga[17]

6020 lesion B 3(19.1%)

RACCOMANDAZIONI GENERALI

- **Accettable rates for risk of underestimation :**
  not exceed 5% for IC and 10% for CDIS

- **Reason for recommending OC /VAB Excissional instead of surveillance :**
  - discrepancy histology/imaging
  - residual lesion/lesion size
  - elevated personal risk , solid lesion US, calcification

B5 LESIONE NEOPLASTICA MALIGNA

Attenzione: non basta una singola core biopsy per avere informazioni sufficienti sull'eterogeneità tumorale.

LINEE GUIDA MINISTERIALI:per le agobiopsie sono importanti la **numerosità e le dimensioni** dei prelievi che condizionano la rappresentatività e quindi la valenza diagnostica dell'esame AP

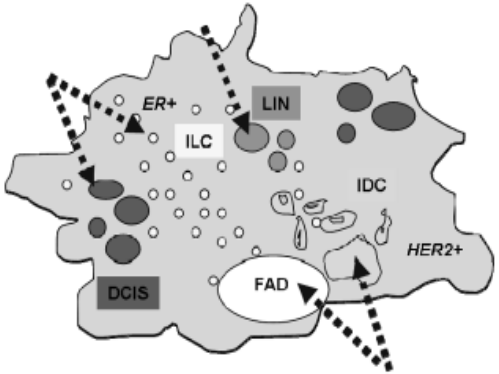

E' necessario che vi sia almeno una core/cm di tumore. In caso di tumori > 2cm con prelievi vanno eseguiti in aree diverse del tumore .
Se viene decisa NACT dopo l'esito biologico della core biopsy e si ha a disposizione un solo frustolo, ripetere i prelievi prima del trattamento per avere più materiale a disposizione

(i motivi sono riconducibili all'eterogeneità della lesione e al fatto che, in caso di risposta patologica completa, la core biopsy è l'unico materiale che si ha a disposizione).

Patologo e B5a CDIS-LIN3

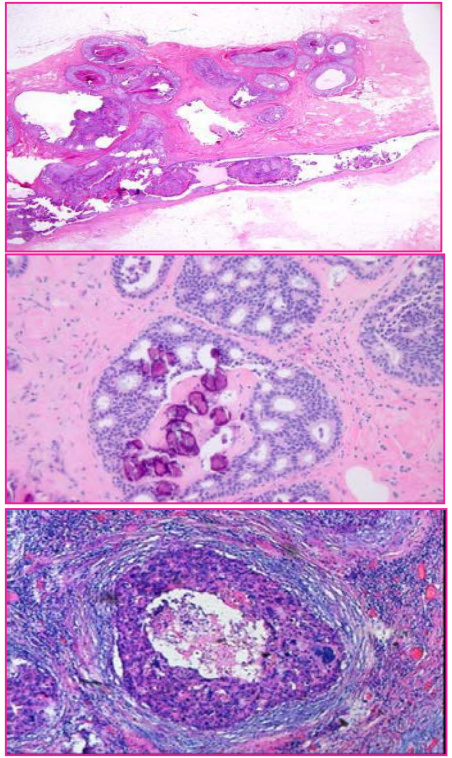

Specificare nel referto:

- ❖Architettura
- ❖Grado-G1-G2-G3
- ❖Presenza di necrosi comedonica
- ❖Tipo e Sede delle Microcalcificazioni.

Patologo e CB/VAB categoria B5b

Elementi diagnostici prognostico-predittivi

- **TIPO istologico**
- **GRADO istologico (se il campione non permette un' adeguato score si può dare il grado nucleare)**
- **LVI (se valutabile e certa)**
- **TILs infiltrato linfocitario stromale espresso in % rispetto alle cellule stromali complessive intratumorali (opzionale).**

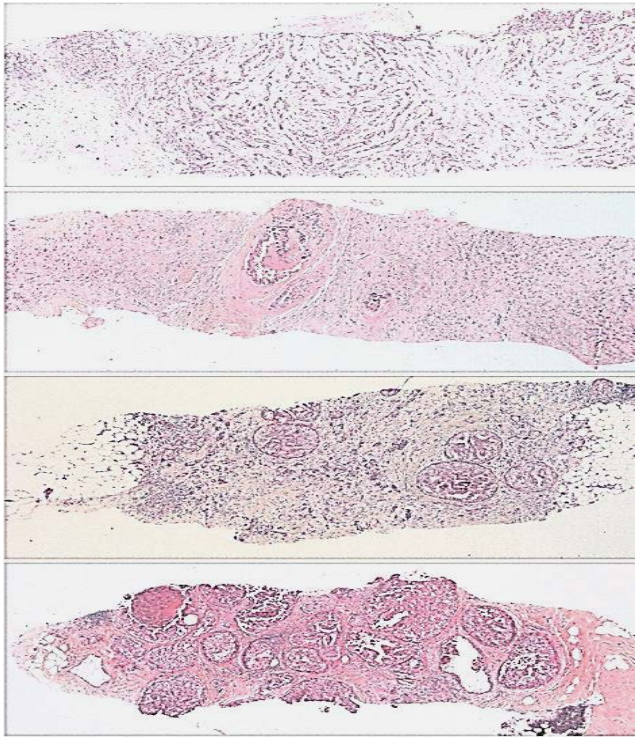

CORE BIOPSY

Piu' cose conosco "precocemente" della biologia tumorale e meglio posso gestire il management della paziente

Luminal A/B
Her2 positivo
Triplo negativo

Definisce eligibilita' di una paziente a CHT

Accuratezza MIB: Fattori prognostici/predittivi

ER/PgR Range 62%-98,8%
Ki-67 Range 60%-82%
HER2 Range 98-99%

…… CI VUOLE BUON SENSO

La ripetizione delle indagini biologiche sul pezzo operatorio deve essere eseguita quando:

1. **Tumore morfologicamente diverso /eterogeneo**
2. **Tumori di grandi dimensioni >3cm / Tumori multifocali**
3. **Viene eseguita NACT**
4. **Scarsa QUANTITÀ componente invasiva nella CB**

HER2

1. **Insoliti risultati IIC /ISH**
2. **CB mostra valore HER2 equivoco , "*negativo*"**

Patologo & Parametri Predittivi …concordanza!!!

Original article

Core needle biopsy as an alternative to whole section in IHC4 score assessment for breast cancer prognostication

Ming Liu,[1] Shao-Xian Tang,[2] Julia Y S Tsang,[3] Yu-Jie Shi,[4] Yun-Bi Ni,[3] Bonita K B Law,[5] Gary M K Tse[3]

- Significant moderate concordance between IHC4 score can be found between core needle biopsy (CNB) and whole section (WS), suggesting the feasibility of evaluation of IHC4 score on CNB.
- Significant factors affecting concordance between CNB and WS included number of cores, total core length and percentage of tumour cells in cores indicating the importance of sufficient sampling.
- A poor agreement between IHC4 score and NPI highlights the independence of the two factors and emphasises the importance of biomarkers in prognostication in addition to traditional pathologic features.

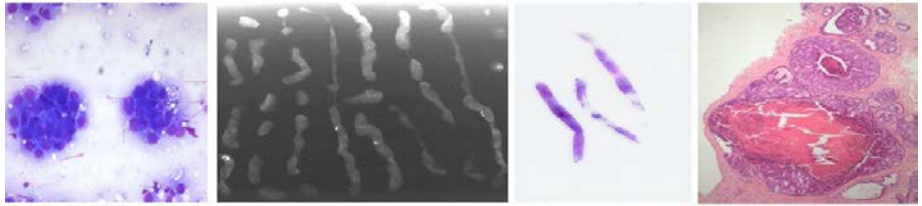

FNAC CORE BIOPSY

……da una FNAC ad una MIB diagnostica e prognostico-predittiva….

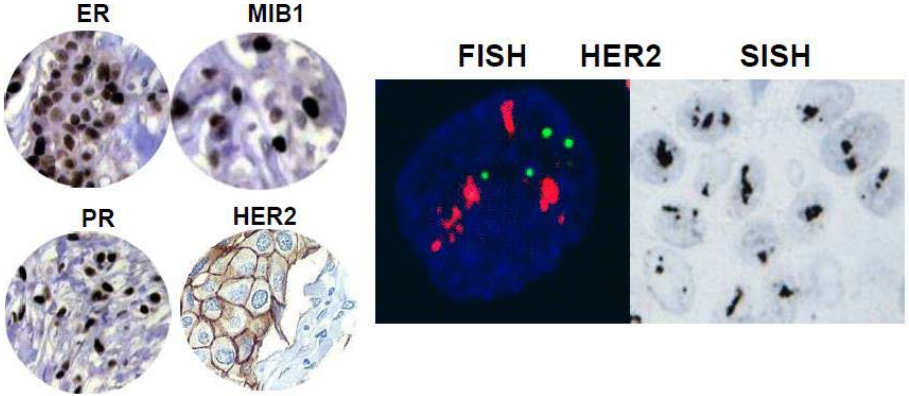

TROVARE IL GIUSTO EQUILIBRIO TRA
FARE TROPPO E
FARE TROPPO POCO